Encyclopédie Médico-Chirurgicale – E – 20-405-A-10

Tumores malignos de las cavidades nasales y paranasales

C Simon
B Toussaint
L Coffinet

Resumen. – Entre los tumores malignos de las vías aerodigestivas superiores (VADS), los cánceres de las cavidades nasales y paranasales ocupan un lugar aparte: baja frecuencia, ausencia de los clásicos factores de riesgo alcohol-tabaco y menor desequilibrio de la proporción hombres-mujeres que habitualmente. Debido a su desarrollo en regiones anatómicas confinadas; ciertos signos clínicos específicos a menudo llevan a tratar lesiones generalmente avanzadas, T3-T4. La asociación de tomografía computadorizada (TC) y resonancia magnética (RM) se ha vuelto esencial para la evaluación preterapéutica. Las variedades histológicas son numerosas, predominando, especialmente, los carcinomas epidermoides, situados preferentemente a nivel del seno maxilar. El pronóstico de estos tumores, de evolución esencialmente local, es malo y depende, en primer lugar, del control local, a menudo difícil por su proximidad con respecto a la base del cráneo y a la órbita. El tratamiento de referencia se basa, en la mayoría de los casos, en la asociación radioquirúrgica, quedando por definir el lugar de la quimioterapia.

© 2000, Editions Scientifiques et Médicales Elsevier SAS, París. Todos los derechos reservados.

Introducción

Las cavidades nasosinusales (CNS) constituyen un conjunto indisociable que posee el mismo enfoque fisiológico, diagnóstico y terapéutico. Por consiguiente, se reúne en este fascículo el estudio de los cánceres del maxilar superior, del etmoides y de las fosas nasales, evitando así redundancias.

Han sido excluidos los cánceres de los tejidos blandos de la cara extendidos a las cavidades faciales, los cánceres de origen dentario (tumores odontogénicos malignos) y los cánceres del paladar.

Nuevos aportes hacían necesaria una actualización del tema; aportes diagnósticos, con la aparición de la RM que completa los datos del escáner, con el estudio inmunohistológico de los tumores; aportes terapéuticos: mejor codificación y difusión de los accesos quirúrgicos dobles, mayor dominio de la quimioterapia y mejor rehabilitación protésica y epitésica de los pacientes operados.

Los tumores malignos nasosinusales evolucionan según un cuadro epidemiológico distinto al de los demás cánceres de las VADS: son raros (del 0,2 al 0,8 % de los cánceres en general, 3 % de los cánceres de las VADS), tienen una proporción distinta según el sexo y no dependen ni del alcohol ni del tabaco. Por último, se pueden reconocer como enfermedades profesionales cuyas causas se deben definir perfectamente.

Claude Simon : *Professeur des Universités, chef de service.*
Bruno Toussaint : *Praticien hospitalier.*
Laurent Coffinet : *Assistant des Hôpitaux, chef de clinique.*
Service d'oto-rhino-laryngologie et de chirurgie cervicofaciale, centre hospitalier universitaire, hôpital central, 29, avenue du Maréchal-de-Lattre-de-Tassigny, 54035 Nancy cedex.

Evolución natural de los cánceres nasosinusales: modos de extensión

ORIGEN

El diagnóstico tardío explica, a menudo, la dificultad de distinguir el origen exacto del cáncer. Todas las series muestran claramente el predominio de las lesiones T3-T4 frente a las T1-T2 cuando se descubre la existencia de la enfermedad *(cuadro I)*. No obstante, el presunto punto de partida puede sospecharse a través de la anatomopatología, ya que varios tipos histológicos se desarrollan preferentemente en lugares concretos: el adenocarcinoma en el etmoides, el linfoma, el estesioneuroma olfativo y el melanoma en las fosas nasales, el carcinoma adenoideo quístico a nivel de la infraestructura y el carcinoma epidermoide en el seno maxilar.

La distribución de las localizaciones anatómicas permite distinguir dos grupos:

— el seno frontal y el seno esfenoidal, los menos accesibles e igualmente los menos afectados;

— el seno maxilar, el etmoides y las fosas nasales, los más afectados.

■ *Senos frontal y esfenoidal*

Los tumores del seno frontal, negados por algunos autores, representan, para otros, alrededor del 0,1 al 1 % de los tumores sinusales [20]. Los tumores del esfenoides también son excepcionales, afectan, según las series, del 0,4 al 3 % de los tumores sinusales [27] y corresponden generalmente a metástasis.

Cuadro I. – Frecuencias de los tumores T3-T4 de los cánceres de los senos.

	T3	T4	T3 + T4
Bessède, 1986 (todos los senos) [7]	30 %	50 %	80 %
Pech, 1986 (todos los senos) [59]	28 %	47 %	75 %
Londero, 1991 (etmoides) [40]	37,9 %	28,6 %	66,5 %
Schwaab, 1991 (todos los senos) [71]	20 %	54,5 %	74,5 %
Beust, 1996 (todos los senos) [9]	17 %	48 %	65 %

Seno maxilar, etmoides, fosas nasales

La afectación aislada de una sola zona es relativamente rara, volviendo heterogéneas las grandes series y difíciles las comparaciones. Los términos tumores etmoidomaxilares o etmoidonasomaxilares se utilizan a menudo. La localización maxilar es la más frecuente según Lund [43] y Donald [20], con una distribución anatómica variable, dependiendo de factores medioambientales. En Canadá y sobre todo en Japón, algunas regiones presentan localizaciones maxilares claramente más frecuentes que en otros países [43]. En Francia, la localización etmoidal es, según algunas series [51, 64], igual a la maxilar, incluso ligeramente superior *(cuadro II)*.

La lesión de las fosas nasales sigue a las maxilares y etmoidales: del 9 al 30 % de los tumores según las series [20, 59, 64] *(cuadro III)*.

EXTENSIONES LOCALES INTRANASOSINUSALES Y EXTENSIONES EXTRASINUSALES

Es fundamental comprenderlas pues permiten explicar la clínica y el análisis preterapéutico. A partir de su sitio de origen, el tumor invade primero las cavidades aéreas adyacentes siguiendo las vías anatómicas preformadas, utilizando los espacios aéreos, los ostia y los conductos. Llegado a los límites anatómicos de las cavidades nasales y paranasales, la propagación de la lesión dependerá de las zonas de fragilidad o de resistencia.

Seno maxilar

La «vía natural» de salida de los tumores originados en el seno maxilar es, generalmente, el ostium del seno o la efracción de las fontanelas. Son invadidos, entonces, el meato medio y luego la fosa nasal. El techo del seno es delgado y puede ser dehiscente sobre el trayecto del canal suborbitario, ofreciendo un paso fácil hacia la órbita. El agujero suborbitario representa una vía de paso hacia los tejidos blandos de la cara, a través de la pared anterior del seno. Estos últimos también pueden ser invadidos sin osteólisis, a partir del espacio retrocigomatomalar. En cambio, la pared externa, el ángulo superoexterno cerca del cigoma y el piso del seno son gruesos, a excepción de un posible adelgazamiento o una dehiscencia del piso a nivel de las raíces de los premolares y molares. La pared posterior es delgada y separa el seno de la fosa infratemporal (FIT).

Etmoides

El seno etmoidal es un laberinto de paredes óseas muy delgadas que delimitan pequeñas cavidades aéreas. Está en estrecha relación con la órbita y la fosa anterior. Los tumores que nacen a menudo de una displasia en el meato medio pueden extenderse fácilmente por todo el laberinto e incluso infiltrar el etmoides contralateral tras atravesar el tabique, invadir las fosas nasales, el seno maxilar e incluso los senos frontales y esfenoidales. La lámina papirácea, muy frágil, incluso dehiscente en algunos lugares, ofrece una vía de propagación fácil hacia la órbita y, aunque el periostio orbitario (periórbita) sea una barrera más difícil de franquear, la invasión orbitaria debe ser precisada durante el examen de la extensión. Una vez atravesada la lámina papirácea, el tumor también puede extenderse hacia atrás, en un plano extraperióstico, hacia el vértice orbitario. Asimismo, puede alcanzar directamente el etmoides posterior o el esfenoides y, desde allí, la fosa cerebral media. Hacia delante, la infiltración puede afectar a las vías lagrimales y tener una expresión clínica paracantal subcutánea. Por último, a nivel de las masas laterales, el techo etmoidal está compuesto por numerosas celdas que constituyen una zona natural de fragilidad, aumentada por el paso de los vasos y nervios etmoidales. Así, el tumor puede penetrar fácilmente en la fosa anterior, pero la duramadre, igual que la periórbita, resiste a la extensión tumoral. Sin embargo, la invasión de los lóbulos frontales dista de ser excepcional.

Cuadro II. – Frecuencia relativa de los cánceres etmoidales y maxilares en Francia.

	Etmoides	Maxilar
GETTEC [64]	38 %	35 %
Beurton [8]	51 %	46 %
N'guyen [52]	47 %	40 %

Cuadro III. – Distribución histológica según la localización tumoral.

Fosas nasales	1. **Carcinomas epidermoides:** 85 % (cornetes + + +, septum, vestíbulo) 2. **Estesioneuroma** olfativo: 2 al 5 %. Otros: melanomas (cornetes, tabique), linfomas, etc.
Seno maxilar	1. **Carcinomas epidermoides:** 80 %, de los cuales el 15 % son carcinomas etmoidomaxilares Otros: melanomas, cilindromas, linfomas, etc.
Etmoides	1. **Adenocarcinomas:** 50 % 2. **Carcinomas epidermoides:** 30 %, de los cuales el 15 % son carcinomas etmoidomaxilares, etc. Otros: metástasis, etc.

Fosas nasales

Todas las cavidades paranasales pueden ser invadidas por tumores originados en las fosas nasales. Hacia arriba, la lesión puede pasar fácilmente a través de la lámina cribosa, sobre todo siguiendo el trayecto de los filetes nerviosos olfativos. Por detrás, el tumor puede alcanzar el cavum e incluso entrar en la trompa de Eustaquio y penetrar en el oído medio. A menudo, los tumores de origen septal son muy infiltrantes y pueden invadir, hacia abajo, el vestíbulo y los tejidos blandos subcutáneos, rodear la espina nasal anterior o alcanzar el paladar duro. Por delante, los huesos propios de la nariz pueden sufrir una lisis y los tejidos blandos de la glabela pueden ser infiltrados.

Extensión a la fosa infratemporal

Se asocia siempre a un mal pronóstico y contraindica, para muchos equipos, un tratamiento quirúrgico. La fosa infratemporal (FIT) contiene una rica red vasculonerviosa que facilita la diseminación tumoral. Puede ser invadida por un tumor:

— del seno maxilar, después de la lisis de la pared posterior del seno;

— de la órbita, a través de la fisura orbitaria inferior;

— de la fosa pterigopalatina, a través de la fisura pterigopalatina. Inversamente, la fosa pterigopalatina, antiguamente llamada trasfondo de la fosa pterigomaxilar, puede ser infiltrada por un tumor procedente de la FIT o del cavum, a través del agujero esfenopalatino o del vértice orbitario, a través de la hendidura orbitaria inferior. La lesión de esta fosa pterigopalatina es una vía de paso hacia la fosa cerebral media por el agujero redondo mayor o a la cara exocraneal de la base del cráneo por el conducto vidiano.

Frecuencia de las extensiones locales

Las afecciones de la órbita y de la fosa anterior son las más frecuentes. La gran variedad histológica de los tumores explica la disparidad de las cifras:

— las afecciones orbitarias son variables según los autores, del 5 al 60 % de los casos [9, 59], variando los criterios de afección desde la adhesión a la periórbita hasta la infiltración del globo;

— la invasión de la lámina cribosa es del 16 % en un estudio del GETTEC [64], considerando todas las histologías, y del 40 % aproximadamente en caso de neuroblastoma olfativo [9, 82];

— la lesión de la FIT predomina en los carcinomas epidermoides del seno maxilar: 29 % de los casos [71];

— las afecciones del cavum y de los tejidos blandos de la cara son difíciles de evaluar.

INVASIÓN GANGLIONAR

Mientras que la lesión ganglionar representa un factor pronóstico importante para los cánceres de las VADS, en los cánceres nasosinusales lo es la extensión local.

Sitios de drenaje

Los tumores de la parte anterior de las fosas nasales y del vestíbulo de la narina drenan hacia los ganglios faciales parotídeos superficiales submentosubmaxilares, antes de llegar a las cadenas cervicales profundas, principalmente subdigástricas. La mayor parte del drenaje de la zona posterior de las fosas nasales y las cavidades paranasales se hace en los ganglios submaxilares y subdigástricos, cuyo primer grupo se sitúa a nivel retrofaríngeo [36, 63]. La búsqueda de adenopatías retrofaríngeas debe ser sistemática pero es raramente positiva [43], ya que la extensión ganglionar parece, a menudo, «saltarse» este primer grupo.

Frecuencia [31, 43, 32, 52, 64, 66]

A pesar del elevado porcentaje de tumores voluminosos, la invasión ganglionar es poco importante, siendo, generalmente, de alrededor del 10 % durante el análisis inicial. No obstante, estas cifras son más importantes:

— en algunos tipos histológicos: los carcinomas epidermoides, los linfomas (banal), los neuroblastomas olfativos [82], los carcinomas indiferenciados [79];

— en algunas extensiones como la infraestructura, el revestimiento cutáneo y la FIT.

METÁSTASIS A DISTANCIA

Las metástasis iniciales son raras y se calculan en el 1 al 2 % de los casos [31, 64]. Esta baja frecuencia se explica por la agresividad local de la enfermedad, que provoca la muerte del paciente antes de la diseminación metastásica. Ésta se realiza generalmente por vía hematógena y afecta sobre todo, a los pulmones, los huesos y el hígado. Se han descrito meningitis carcinomatosas de forma excepcional. El riesgo de metástasis a distancia, iniciales o secundarias, es más importante en algunos tipos histológicos: carcinomas indiferenciados, melanomas, sarcomas, neuroblastomas olfativos [22, 43, 79, 82].

Estudio clínico y diagnóstico

SIGNOS DE ALARMA Y CIRCUNSTANCIAS DE APARICIÓN

Circunstancias de descubrimiento

Las circunstancias del descubrimiento de un tumor maligno de las CNS están dominadas por síntomas nasosinusales o que indican un proceso patológico más allá de las CNS. Más raro es su descubrimiento fortuito en el análisis histológico sistemático de una polipectomía; una adenopatía cervical reveladora es excepcional.

Signos funcionales rinosinusales

Son a menudo tardíos y, sobre todo, inespecíficos de un proceso maligno. Su carácter trivial y la gran frecuencia de las patologías inflamatorias o infecciosas de las CNS justifican que el diagnóstico de tumor maligno sea sospechado, a menudo, ante una lesión voluminosa o, fortuitamente, en un diagnóstico por imágenes solicitado sin intención de búsqueda tumoral. Frente a estos síntomas corrientes, aparte de contextos específicos sobre todo profesionales, debe prestarse atención a algunas características: la unilateralidad, por lo menos al principio, y la antigüedad de las manifestaciones, que se van agravando progresivamente. La obstrucción nasal es el signo funcional más frecuente (60 al 90 %) [8, 20]. Normalmente es antigua, inicialmente unilateral, evolucionando hacia la cronicidad, incluso bilateral. La epistaxis se observa en el 20 al 50 % de los casos y tiene la ventaja de alarmar al paciente y de hacerlo consultar. En este contexto, raramente es aislada, [8] encontrando no sólo la obstrucción, sino también el último elemento de la trilogía: la rinorrea. Ésta se describe en el 50 % de los casos, aproximadamente: puede ser serosa, purulenta o mucopurulenta, más o menos hemorrágica, a veces saniosa y/o fétida. Raramente se encuentra hiposmia o anosmia. A veces aparece una cacosmia, a menudo objetiva. Por último, los «dolores sinusales» por infección verdadera o por bloqueo (sinusitis ad vacuum) adoptan todas las características y formas imaginables sin que aparezca ningún perfil específico de malignidad.

Signos funcionales extrarrinosinusales

Si el tumor continúa su evolución, acaba por exteriorizarse y muestra los «síntomas extranasosinusales». Éstos sobresalen en el cuadro presentado hasta aquí y generalmente permiten formular el diagnóstico. El tipo de manifestación depende de la zona de exteriorización y, por lo tanto, del origen del tumor.

Signos funcionales oftalmológicos

Las manifestaciones oftalmológicas se presentan en el 30 al 50 % de los casos. La lesión de las vías lagrimales (precoz en caso de tumor etmoidal), por invasión o simple compresión, produce una tumefacción del ángulo interno del ojo y/o una epifora y, por sobreinfección, una dacriocistitis, a veces asociada a un edema del párpado inferior. El desplazamiento de las estructuras intraorbitarias se manifiesta por una exoftalmía irreductible (15 al 20 %), lateroinferior o anterior axial, según el punto de invasión de la órbita ósea. Las alteraciones oculomotoras pueden limitarse a una simple diplopía (lesión directa de un músculo o de un nervio oculomotor) o provocar una verdadera oftalmoplejía por lesión del seno cavernoso o de la hendidura esfenoidal. Se añaden un edema palpebral superior por compresión venosa y una ptosis. Una disminución de la agudeza visual por lesión directa del nervio óptico o por «sufrimiento de origen vascular» constituye, junto con los signos oculomotores, el síntoma menos fre-

cuente pero de peor pronóstico. La lesión del campo visual no suele ser identificada en el interrogatorio o en el examen clínico de inicio. La afección de las ramas nerviosas sensitivas tiene la reputación de ser un signo precoz de extensión orbitaria, a condición de investigarla. Así, los nervios nasal externo (borde interno y tercio interno de los párpados) e interno (pared anterior de las fosas nasales) pueden presentar signos irritativos (parestesia y neuralgia) y, más adelante, deficitarios (anestesia) lo que constituye el síndrome de Pietrantoni. Por último, son posibles la conjuntivitis o la quemosis, pero nunca aisladas.

Síndrome álgico

Los dolores faciales y/o cefaleas que acompañan a los tumores malignos de las CNS tienen, por una parte, un origen sinusal, y por otra, una lesión de las ramas del nervio trigémino (V) y, excepcionalmente, una irritación meníngea por invasión tumoral endocraneal. La afección del V es interesante porque no es unívoca: en su sintomatología inicial pueden observarse parestesias, algias y anestesias, que constituyen un signo muy sospechoso clínicamente. En su topografía, la afección de las tres ramas del V es posible a nivel de la base del cráneo, produciéndose signos «proyectados» a distancia de la extensión tumoral; por último, las ramas terminales pueden estar afectadas a un nivel más local como el nervio alveolar superior. No debe descuidarse el carácter altamente sospechoso de una neuralgia del V, incluso de una algia vascular, cuando ésta se acompaña de anestesia o de un fondo doloroso permanente.

Signo de afección de la fosa infratemporal

Una extensión a la FIT, además de la lesión nerviosa sensitiva, puede manifestarse por un trismo, siempre de pronóstico negativo.

Cavidad bucal

La invasión del paladar y/o del hueso alveolar puede manifestarse por signos dentarios del tipo de parestesias («diente largo»), de movilidad, de desplazamiento o de caída espontánea de un diente. La ausencia de cicatrización o la fístula bucosinusal rebelde tras avulsión son un modo clásico de descubrimiento. Parestesias gingivales, un abombamiento vestibular o palatino, incluso una ulceración mucosa, o la desestabilización de una prótesis dental, hasta entonces bien adaptada, son a veces reveladores.

Afección facial

El síndrome deformante, si bien es relativamente precoz en la órbita (exoftalmía o simple abombamiento cantal interno) es más tardío en la nariz. La lisis de los huesos propios con ensanchamiento de la raíz y lesión de los cartílagos es rara. Una tumefacción yugal generalmente, a nivel del agujero orbitario o bien a la altura de la fosa canina o bajo el macizo malear, es más bien un signo de estado que un modo de revelación. Por último, una lesión cutánea se manifiesta, en un primer tiempo, por una fijación cutánea y luego por una infiltración tumoral violácea y, en las formas más avanzadas, por una ulceración.

Afección craneal

Incluso en las invasiones intracraneales importantes, la sintomatología es, con frecuencia, muy pobre: algunas cefaleas difíciles de sistematizar y, muy raramente, un síndrome frontal o prefrontal que asocia confusión mental y desorientación temporospacial. Son excepcionales una hipertensión intracraneal o una epilepsia reveladora.

EXAMEN CLÍNICO

En vista de estos diferentes signos funcionales, el examen clínico se dedica, por la exploración y la palpación de la cara y de la cavidad bucal, a identificar una modificación de los tejidos de cobertura, una masa, un trastorno motor y sobre todo sensitivo. La palpación cervical y el examen clínico otorrinolaringológico de base son, por supuesto, necesarios. Raramente se ha descrito una otitis seromucosa. Desde un principio, la rinoscopia anterior puede evidenciar una masa granulosa, friable, hemorrágica, más o menos sobreinfectada, que ocupa, a veces, toda una fosa nasal, a veces ambas, que puede incluso salir por el vestíbulo de la nariz. En otros casos, sólo se evidencian lesiones polipoides e incluso, en ocasiones, no se descubre ninguna anomalía. Por norma se debe realizar una nasofibroscopia de rutina, en particular ante toda obstrucción nasal antigua o cualquier otro síntoma potencialmente sospechoso.

ENDOSCOPIA

La endoscopia con óptica rígida de 0º y 30º, incluso 70º, es el punto capital del diagnóstico. Permite una mejor visualización de las lesiones que con el nasofibroscopio y una exploración más precisa del meato medio. Por último, permite realizar, en las mejores condiciones, una biopsia, elemento esencial del diagnóstico. Este examen se realiza con anestesia local y retracción por taponamiento con lidocaína nafazolinada, en un paciente en lo posible en decúbito dorsal, con cabeza elevada y ligeramente ladeada hacia el cirujano. Las fosas nasales se limpian delicadamente con una cánula de aspiración adaptada. La exploración debe ser completa: piso, meatos inferior y medio, techo de las fosas nasales, exploración de cualquier superficie del tabique, zona coanal y nasofaringe. Una primera exploración con óptica de 0º y 4 mm de diámetro, incluso 2,4, se completa con óptica de 30º para los meatos, incluso 70º. También se estudian el aspecto, el volumen, la localización o la zona de inserción del tumor. En ausencia de alteraciones de la constitución sanguínea y disponiendo del material necesario para una hemostasis local (vendaje hemostático reabsorbible), se puede realizar una biopsia con la pinza de Takahashi o Blakesley.

BIOPSIA Y PREPARACIÓN DE LA MUESTRA

Ante un paciente pusilánime, un niño o una mala visualización del tumor, hay que recurrir a la anestesia general. En este caso, el análisis con TC-RM debe preceder el examen y la toma de muestra. El protocolo es el mismo, eventualmente asociado a una luxación del cornete medio, incluso una verdadera meatotomía media o una sinuscopia a través del meato inferior para visualizar lo mejor posible el tumor y realizar una biopsia efectiva. La toma de la muestra se realiza lo más ampliamente posible sobre una zona carnosa sospechosa, para evitar tomar sólo una muestra de necrosis tumoral o un simple pólipo inflamatorio reaccional. La pinza debe tener las mandíbulas profundas «en cuchara» y cortar bien, para no aplastar la muestra (no utilizar la pinza de Luc). Ésta debe ser suficientemente voluminosa para ser escindida en dos fragmentos de tamaño razonable.

■ *Preparación de la muestra*

El primer fragmento debe ser inmediatamente colocado en un fijador para la microscopia óptica. Si bien el líquido de Boin permite un mejor análisis morfológico y la realización de algunos tests en inmunohistoquímica, el formol, en caso de ausencia de muestra fresca, permite realizar técnicas de biología molecular, incluso un estudio posterior con microscopia electrónica. El segundo fragmento se debe llevar rápi-

damente al laboratorio en estado fresco. Allí se utiliza directamente o se congela para estudio posterior. El interés de esta muestra en estado fresco consiste en permitir diferentes técnicas que completan y precisan la microscopia óptica. Así, las técnicas de biología molecular permiten, por estudio de la migración génica, tipificar un linfoma, lo que es capital para adaptar el tratamiento. Las técnicas inmunohistoquímicas se realizan de modo óptimo en las muestras frescas o congeladas. A través de la demostración de la presencia o ausencia de anticuerpos más o menos específicos, estas técnicas permiten orientar la naturaleza de un tumor indiferenciado con microscopia óptica, hacia un carcinoma indiferenciado, un melanoma, un sarcoma, un estesioneuroma o un linfoma. Para este último, las mismas técnicas permiten orientar hacia el tipo B o T. Por último, la microscopia electrónica permite identificar estructuras específicas de una diferenciación neuronal propia del estesioneuroma o características que permiten confirmar un diagnóstico de rabdomiosarcoma, por ejemplo.

EXAMEN OFTALMOLÓGICO

El examen oftalmológico tiene dos objetivos: por un lado, aportar argumentos que permitan sospechar o confirmar la extensión tumoral a la órbita o a los nervios oculomotores y óptico, y por otro, en caso de exenteración de un ojo, evaluar la agudeza visual del otro (agudeza visual, campo visual, oculomotricidad y fondo de ojo).

EXÁMENES BIOQUÍMICOS

No existe ningún test o marcador sanguíneo específico de un tumor maligno de las CNS. No obstante, puede ser útil una serología del virus de la inmunodeficiencia humana (HIV) en caso de linfoma o de sarcoma de Kaposi. Para el diagnóstico diferencial (ulceración septal), puede ser útil buscar anticuerpos anticitoplasma de polinucleares neutrófilos para la granulomatosis de Wegener y medir la actividad de la enzima de conversión de la angiotensina para la sarcoidosis.

EVALUACIÓN DEL ESTADO GENERAL

La evaluación de la edad fisiológica en general y de las funciones hepática, renal, cardíaca y respiratoria de pacientes a menudo ancianos permite adaptar mejor la estrategia terapéutica.

Diagnóstico por imágenes

El diagnóstico por imágenes de los tumores malignos de las CNS es un elemento fundamental en la decisión terapéutica. Las radiografías sinusales estándar sólo constituyen un modo de revelación fortuito de un proceso tumoral maligno. La tomografía convencional sólo tiene un interés histórico. En cambio, actualmente es obligatorio recurrir a la asociación TC y RM, que no deben sustituirse entre sí en un análisis preterapéutico correcto. El diagnóstico por imágenes constituye una de las claves (junto a la naturaleza histológica) de la estrategia terapéutica y del control después de tratamiento.

DIAGNÓSTICO POR IMÁGENES Y DESCUBRIMIENTO DIAGNÓSTICO

■ *Radiografías estándar*

Las radiografías de seno en incidencia estándar, incluso la ortopantografía (OPT), pueden constituir el método de descubrimiento de una masa tumoral y/o osteolítica de las CNS.

■ *TC*

El escáner, realizado en caso del análisis de una sinusitis crónica o recidivante, o antes de una cirugía endonasal por poliposis nasosinusal, es otro método de descubrimiento. Algunos criterios deben ser considerados sistemáticamente como sospechosos, como por ejemplo, la unilateralidad y la osteólisis. El perfil habitual en la TC de los tumores malignos de las CNS es una masa tumoral plena, homogénea, que se realza tras inyección de yodo, clásicamente osteolítica. No obstante, existen numerosas excepciones: los carcinomas epidermoides del septum y los granulomas malignos centrofaciales no presentan este perfil, siendo casi únicamente destructivos [48]. Si bien la presencia de calcificaciones intratumorales suele revelar una naturaleza inflamatoria benigna, se las puede observar en algunos adenocarcinomas y estesioneuromas olfativos. Además, algunos tumores malignos pueden presentar placas de necrosis, de hemorragias o de moco. Pese a que el 80 % de los carcinomas epidermoides son osteolíticos [50], un simple proceso infeccioso pseudotumoral, principalmente fúngico, puede provocar una osteólisis por medio de una osteomielitis. Un encefalocele puede tomar el aspecto de una masa con defecto óseo del techo de las fosas nasales. Por último, en la base del cráneo, la osteólisis puede corresponder a un equilibrio óseo resorción/síntesis deficitario, en respuesta a un fenómeno compresivo, incluso benigno [77]. Así, un mucocele puede provocar una osteólisis de la base del cráneo y una remodelación ósea del macizo facial. Una osteólisis de las paredes anterior o posterior de un seno maxilar es altamente sospechosa mientras que una lisis de la pared medial es, a priori, menos alarmante. Por último, la remodelación ósea y la osteocondensación no son una garantía de benignidad. La primera se encuentra en algunos sarcomas, carcinomas salivales, plasmocitomas extramedulares y linfomas malignos. La segunda, que habitualmente hace pensar en una inflamación crónica, se puede describir en una metástasis de carcinoma prostático, un carcinoma indiferenciado o un osteosarcoma.

■ *Resonancia magnética*

Raramente la RM es un modo de descubrimiento de un tumor maligno de las CNS. En caso de cuadro clínico sospechoso, como la poliposis nasosinusal unilateral asociada a epistaxis o a un paciente de riesgo, la RM presenta el interés de poder identificar un tumor dentro de un proceso inflamatorio más o menos infeccioso y/o retentivo [48]. Tal tumor, en ausencia de lisis ósea asociada, puede pasar fácilmente inadvertido en TC. No obstante, ante un síndrome tumoral, la RM no permite observar características específicas de malignidad. Así, una degeneración maligna en el seno de un papiloma invertido es imposible de detectar radiológicamente. Por último, para los tumores malignos sin masa tumoral, citados más arriba, la RM es menos competente que la TC. La esperanza de diagnosticar precozmente pequeños tumores es, por el momento, bastante limitada, cualquiera que sea el método utilizado.

OBJETIVOS DEL DIAGNÓSTICO POR IMÁGENES

El examen tumoral TC-RM tiene un objetivo principal: determinar la mejor estrategia terapéutica, incluso la mejor táctica quirúrgica. Una vez establecida la naturaleza histológica, únicamente mediante una biopsia y en ningún caso con especulaciones radiológicas, los tumores que, por naturaleza (linfoma) o por contraindicación relativa o absoluta no pueden ser tratados mediante cirugía, deben orientarse hacia un tratamiento por quimio y/o radioterapia. En este caso, la «cartografía tumoral» basada en la localización, el volumen y las extensiones del tumor, permite establecer los parámetros de irradiación y sirve de referencia para evaluar la res-

puesta tumoral al tratamiento. Esta cartografía define la táctica quirúrgica (vía de acceso simple o doble, extensión a la órbita, al paladar, etc.). También permite planificar el posible programa de rehabilitación.

MEDIOS DE DIAGNÓSTICO POR IMÁGENES EN EL ANÁLISIS PRETERAPÉUTICO

Exploración escanográfica

Se realiza paralelamente a dos planos.

Cortes horizontales

Se definen en un plano paralelo al paladar óseo y van de la arcada dentaria superior hasta la cima del seno frontal o por encima de una extensión tumoral alta. Estos cortes permiten estudiar, sobre todo, las extensiones horizontales, laterales y anteroposteriores:

— laterales: principalmente la afección de la pared medial de la órbita y ocasionalmente, la del nervio óptico;

— posteriores: extensión al cavum, al esfenoides, a la pared posterior del seno frontal y a la FIT, vía la pared posterior del seno maxilar.

En el interior de las CNS, el corte horizontal permite estudiar la lesión de los tabiques nasal e intersinusonasal.

Cortes frontales

Son, teóricamente, perpendiculares a los precedentes. No obstante, a menudo presentan artefactos debidos a oclusiones y prótesis dentarias, lo que hace necesarios cortes frontales oblicuos de 60-70º con respecto al plano horizontal adoptado. Además, estos cortes son, a veces, irrealizables en caso de limitación de la movilidad cervical. Su interés reside en estudiar la extensión tumoral vertical: hacia arriba para la lámina cribosa, el techo del etmoides, el ala menor y el yugo esfenoidal y el piso de la órbita y hacia abajo para el paladar y el hueso alveolar y, en las CNS, saber si el meato medio, en particular, y la lámina de los cornetes, en general, han sido atravesados.

Las reconstrucciones en el plano sagital pueden aportar precisiones sobre las afecciones óseas verticales y anteroposteriores ya observadas. No obstante, su precisión es extremadamente dependiente de los parámetros de toma de las imágenes originales.

Los parámetros varían según los equipos. Cortes de 1 mm de grosor (técnica espiral) o de 3 mm como máximo, seriados e incluso superpuestos, parecen satisfactorios. Debe abrirse una doble ventana: para el hueso, por una parte y para los tejidos blandos, por otra. La inyección intravenosa de yodo permite reforzar el contraste entre la mayoría de los procesos neoplásicos (benignos o malignos) y los tejidos circundantes. La retención intrasinusal no muestra realce. No obstante, la delimitación tumoral con respecto a la reacción inflamatoria adyacente es, a menudo, difícil. El verdadero interés de la TC es el análisis de las estructuras óseas. Debe notarse el interés de la adquisición en espiral que permite realizar cortes finos para la misma extensión de barrido en un tiempo más corto y ofrece la posibilidad de reconstrucción en diferentes planos (sagital) de una calidad muy apreciable. Cabe destacar el interés de las reconstrucciones 3D para el programa de rehabilitación.

Resonancia magnética

La primera ventaja de la RM es la posibilidad de realizar cortes en los tres planos del espacio. Los cortes horizontales se definen como aquellos realizados en TC y permiten precisar las mismas extensiones ya citadas, además de presentar una ventaja preponderante para el análisis del seno cavernoso y las vías ópticas. Se pueden hacer los mismos paralelos entre corte vertical en TC y en RM. En este plano de corte, además del análisis más preciso del seno cavernoso, la RM es especialmente efectiva para detectar una invasión subaracnoidea de la fosa anterior. Los cortes RM horizontales y verticales son especialmente valiosos para estudiar el contenido de las cavidades sinusales y su respuesta según los signos de invasión, reacción inflamatoria o simple retención. En RM, los artefactos dentales, aunque responsables de una pérdida de información localizada, son generalmente menos molestos que en TC. Los cortes sagitales aportan precisiones muy apreciables de una extensión intracraneal en complemento de los cortes frontales. Muestran la extensión tumoral en la rinofaringe. Por último, con cortes finos centrados sobre los conductos de la base del cráneo, se puede descubrir la infiltración tumoral de los nervios (V). Las tres secuencias que deben estudiarse y compararse para un análisis estándar de la RM son las secuencias potenciadas en T_1, T_2 y las secuencias en T_1 tras inyección intravenosa de gadolinio. En secuencias T_1, la gran mayoría de los tumores malignos de las CNS, como en el caso de la mucosa normal y de la mucosa inflamatoria, da una señal equivalente o ligeramente superior al músculo. Por lo tanto, este perfil general habitualmente no permite diferenciar el tejido tumoral de los tejidos normales circundantes ni, incluso, de la retención intracavitaria. En secuencias potenciadas en T_2, por regla general, los tumores malignos de las CNS conservan una señal superior a la del músculo pero inferior a la de los líquidos y sobre todo a la del tejido inflamatorio, en clara hiperseñal. Varios tumores malignos (5 %) son la excepción a esta regla. Así, los angiosarcomas, algunos melanomas, algunos estesioneuromas olfativos y los cilindromas pueden manifestarse mediante una hiperseñal en T_2 [50]. La gran ventaja de las secuencias en T_2 es confirmar el carácter benigno de senos que simplemente presentan retención y dan hiperseñal [48]. Esto es evidente para las retenciones ricas en agua (relativamente recientes) o sobreinfectadas. Para retenciones «antiguas», el perfil «hiposeñal en T_1 hiperseñal en T_2» no siempre es una realidad. La inyección intravenosa de gadolinio permite realzar todos los tumores malignos y las eventuales extensiones tumorales, principalmente en las vainas nerviosas o en la duramadre. La mucosa inflamatoria también muestra realce después de gadolinio y la retención no presenta ninguna modificación de su señal. En T_1 sin gadolinio, el tumor en señal intermedia se «separa» espontáneamente de un entorno graso en hiperseñal. En cambio, después de inyección de gadolinio, el tumor muestra realce y es útil recurrir a una técnica de sustracción de grasa, que atenúa la hiperseñal espontánea en T_1 del tejido adiposo. Así, en la grasa orbitaria, subcutánea o de la FIT se pueden seguir los contornos tumorales incluso tras haberlos realzado con gadolinio. La RM «estándar», o la angio-RM permiten un estudio preciso del desplazamiento o de la compresión relativa o total de los ejes vasculares arteriovenosos de la base del cráneo. La RM 3D podría ayudar a definir los mejores ejes de acceso quirúrgico. Su aporte real en la cirugía asistida por ordenador de la base del cráneo aún no ha sido evaluado. El estudio de las corticales óseas constituye un límite notable de la RM que, en este caso, es inferior a la TC. Ignora igualmente las calcificaciones intratumorales. Este «defecto» en el análisis de las estructuras óseas es menor, por ejemplo, en el estudio de la invasión del cuerpo del esfenoides (si éste está débilmente neumatizado). En el análisis de la invasión tumoral de los tejidos blandos de la cara, la RM da resultados equivalentes a la TC. Por último, recuérdense las contraindicaciones de la RM en caso de paciente con marcapasos o de presencia de material ferromagnético intraocular. Mediante una sedación adaptada, la claustrofobia no representa una contraindicación en este contexto.

ESTUDIO DE LA LOCALIZACIÓN Y DEL VOLUMEN TUMORAL

Salvo raras excepciones, el primer carácter observable en los tumores malignos nasosinusales es el síndrome tumoral, bien visible (incluso demasiado) en TC. En efecto, a pesar de un realce tumoral con producto de contraste, la diferenciación entre una simple reacción inflamatoria, a veces polipoide, la mucosa del entorno y la retención, es difícil.

Límites de las extensiones en las cavidades nasosinusales

El desarrollo de una masa tumoral en las CNS se acompaña, tarde o temprano, de fenómenos de obstrucción de los ostia con retención, inflamación mucosa, incluso sobreinfección. Diferenciar el tumor de la mucosa inflamatoria adyacente es difícil en TC, incluso después de contraste yodado. En RM, no existe diferencia visible en T_1. En T_2, la señal del tejido inflamatorio es más intensa que la del tumor pero, en la práctica, el contraste suele ser poco evidente. Por último, el realce de la señal después de gadolinio es normalmente más marcado en los tejidos inflamatorios. No obstante, la interposición de una retención que no muestra realce en T_1 después de gadolinio, permite diferenciar mejor los límites entre tumor e inflamación. Los límites tumorales en una retención intrasinusal son, a priori, más fáciles de distinguir. Así, si esta retención es reciente y fluida, rica en agua, su densidad más baja en TC puede ser distinguida de la del tumor. No obstante, esta retención puede «envejecer» y evolucionar hacia una desecación que va a aumentar su densidad, pasando por una densidad equivalente a la del tumor [76]. Así, en la práctica, la TC tiene un mal rendimiento en este análisis, incluso después de contraste yodado. La RM es, de hecho, el mejor medio para diferenciar una prolongación tumoral de una simple retención (con hiperseñal en T_2). Pueden ser una excepción a esta regla general, por una parte, los raros tumores malignos que dan una hiperseñal en T_2 *(fig. 1, A y B)* y por otra parte, el envejecimiento de la retención [11] que puede provocar todos los tipos de señales en T_1 y T_2. Para evitar estos matices, se pueden comparar las modificaciones de señal entre T_1, T_2 y gadolinio de la prolongación tumoral probada o sospechosa con respecto al «corazón» del tumor propiamente dicho. Finalmente, el último elemento diferenciador: si bien el realce después de gadolinio puede variar en función del tipo tumoral, es siempre nulo en la retención. En cuanto a los límites tumorales en contacto con una sobreinfección en TC, esta última es hipodensa pero, sobre todo en RM, presenta muy a menudo una hiperseñal, tanto en T_1 como en T_2 sin realce con el gadolinio.

Límites de las extensiones extranasosinusales

En el análisis de los límites tumorales con respecto a los tejidos blandos, la RM también es más eficaz que la TC. No obstante, la distinción tumor/mucosa normal es eminentemente difícil, independientemente de la técnica y las secuencias utilizadas. En lo que concierne a la invasión o el simple desplazamiento de elementos musculares, la TC con inyección de yodo generalmente es insuficiente. La RM es demostrativa, en particular con secuencias T_1, con y sin gadolinio, y, eventualmente, sustracción de grasa. Para el tejido adiposo, existe un contraste espontáneo en TC y en RM en secuencia T_1 (tumor «gris» intermedio y grasa «blanca» en hiperseñal). En secuencia T_1 con gadolinio, hay que recurrir a una sustracción de grasa para mantener un contraste suficiente entre los dos tejidos. Por último, la invasión cerebral bien visible en TC, cuando ya es importante, tiene un buen contraste espontáneo en RM. El edema cerebral que puede rodear esta prolongación da una hiperseñal en T_2 bien clara. En cuanto a la extensión perineural, el ensanchamiento de los agujeros de la base del cráneo es ya un signo tardío y difícil de visualizar en la TC [48]. La RM en secuencia T_1 con contraste con gadolinio puede poner de manifiesto un realce y/o un ensanchamiento del tronco de los nervios. La utilización de técnicas de supresión de grasa y de diferentes planos de cortes (frontal y/o sagital) permite a este estudio ser relativamente eficaz [50].

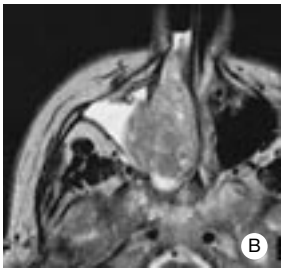

1 *Adenocarcinoma nasoetmoidomaxilar derecho.*
A. TC: lisis del tabique intersinusonasal y de la pared posterior del seno maxilar.
B. Resonancia magnética: Este corte horizontal, secuencia potenciada en T_2, precisa los límites de la extensión tumoral en el seno maxilar. Retención con hiperseñal en la parte externa del seno.

ESTUDIO DE LA EXTENSIÓN TUMORAL

El estudio de las extensiones tumorales por fuera de las CNS es eminentemente importante. En efecto, define prácticamente la totalidad de las contraindicaciones quirúrgicas, orientando así, de forma importante, la estrategia terapéutica.

Extensión a la órbita

Puede hacerse por varias vías: por la lámina papirácea, a través del piso de la órbita y, mucho menos frecuentemente, por la hendidura esfenoidal inferior. En los dos primeros casos, el paso previo obligatorio es una lisis ósea. Para el análisis de ésta, la TC permite un estudio más preciso, en ventana ósea con cortes horizontales y frontales para la lámina papirácea y sobre todo con cortes frontales para el suelo de la órbita. La invasión aislada de la periórbita es casi imposible de evidenciar radiológicamente, cualquiera que sea la técnica utilizada. Es un descubrimiento peroperatorio. En cambio, se observa a menudo un simple desplazamiento que da una delimitación precisa de la prominencia tumoral sobre el contenido orbitario, más o menos comprimido (con exoftalmía) pero no desorganizado. En casos extremos, el paso a través de la periórbita se confirma por una granulación tumoral, localizada con RM en la grasa orbitaria, en secuencia T_1 sin gadolinio. La afección de un músculo oculomotor es mucho más rara y se visualiza mejor en la RM. Por último, la lesión del nervio óptico, edema o invasión cierta, puede ser visualizada con la RM con gadolinio *(fig. 2 A y B)*. Es posible adaptar el plano de corte al eje del nervio óptico.

Lisis de la lámina cribosa

La lisis de la lámina cribosa, del techo del etmoides o, con menor frecuencia, del techo de la órbita, se evidencia en los cortes frontales de la TC. Para la lisis de la pared posterior del seno frontal (más rara), los cortes horizontales, incluso las reconstrucciones sagitales, son más demostrativos. Esta lisis, a veces extensa, no siempre es un signo de agresividad particular del tumor con respecto al nivel anterior. Además, la duramadre es, como la periórbita, una barrera anatómica relativamente resistente. Así, se puede empujar relativamente lejos sin ser atravesada. No obstante, los filetes olfativos constituyen una vía de paso fácil a través del plano dural. La RM en T_1 con gadolinio, en cortes frontales y sagitales, puede mostrar esta invasión a través de los filetes nerviosos.

2 *Recidiva de un adenocarcinoma del etmoides.*
A. TC: destrucción del piso de la órbita.
B. RM frontal, secuencia ponderada en T_1, invasión orbitaria con rebasamiento de la periórbita.

El realce de la duramadre con gadolinio en RM no indica obligatoriamente una infiltración tumoral de ésta y puede corresponder a una simple hiperemia reactiva. En esta última eventualidad, el límite tumoral de una extensión intracraneal extradural está perfectamente señalizado por este borde realzado por el gadolinio que puede acompañar un desplazamiento más o menos importante del parénquima cerebral subyacente. Se puede confirmar la invasión tumoral de la duramadre, en los mismos cortes y secuencias, por una interrupción de la línea hipointensa en su vertiente meníngea [1] *(fig. 3).* Por último, los aspectos TC y sobre todo RM de la invasión cerebral, ya han sido mencionados más arriba.

Extensión a la fosa media

En lo que respecta a la extensión a la fosa media de la base del cráneo, la situación es sospechosa desde un principio por la presencia de un tumor en el seno esfenoidal. La lesión ósea es evaluada por la TC en cortes horizontales y frontales, incluso por reconstrucciones sagitales. No obstante, la RM es necesaria para apreciar la lesión del seno cavernoso, siendo los cortes horizontales y sobre todo frontales los que permiten un análisis de sus paredes mediales y sobre todo laterales, en particular en T_1 con gadolinio. La deformación, desplazamiento o compresión del segmento intracavernoso de la carótida interna serán analizados en las mismas condiciones técnicas. La RM también puede mostrar las consecuencias sobre el flujo vascular. La lesión de la silla turca es rara, así como la del quiasma óptico. La RM en secuencia T_1 con gadolinio permite apreciarla mejor en los cortes sagitales.

Extensión a la fosa infratemporal

Para la FIT, la TC con sus dos planos de corte, muestra la erosión ósea de la pared posterior del seno maxilar, de la lámina vertical del palatino o de la apófisis pterigoidea del esfenoides así como del piso orbitario. Esto basta para sospechar una lesión potencial o real de la FIT *(fig. 4 A y B).* Se ha visto más arriba el interés de la RM en el análisis de las extensiones en los tejidos musculares y grasos y de la invasión perineural.

Extensión a la rinofaringe

La rinofaringe puede estar afectada a diferentes niveles.

— Una prolongación tumoral en «badajo de campana» simplemente exteriorizado por la coana puede ser difícil de distinguir de una clara invasión del cavum, cualquiera que sea la técnica utilizada. Como ya se ha visto, tumor y mucosa normales en contacto son difíciles de diferenciar. Por esta razón, la lesión mucosa contigua al marco coanal o al ostium del seno esfenoidal se visualiza radiológicamente de forma excepcional.

— Una invasión «profunda» de la nasofaringe puede alcanzar estructuras óseas como la pared anterior y el suelo del esfenoides y, en los casos más pesimistas, el clivus. Los dos planos de la TC, incluso las reconstrucciones sagitales, son los más adaptados a esta exploración. La RM muestra la infiltración de las estructuras musculoaponeuróticas o adiposas de las paredes del cavum, de mal pronóstico.

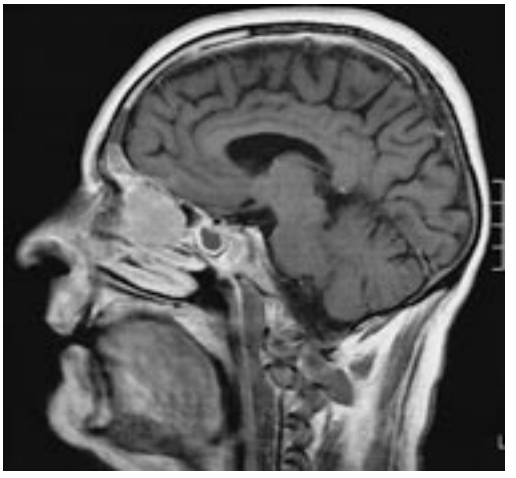

3 *Adenocarcinoma del etmoides en RM, corte sagital paramedial, secuencia potenciada en T_1 con gadolinio. Se sospecha la invasión de la duramadre por su realce tras contraste. Se confirma mediante la desaparición de la zona de hiposeñal a ese nivel, en su vertiente meníngea.*

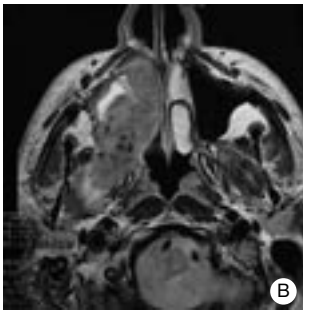

4 *Carcinoma epidermoide del seno maxilar.*
A. TC: probable invasión de la fosa infratemporal derecha: osteólisis de la pared posterior del seno maxilar y de la apófisis pterigoidea. B. RM: corte horizontal secuencia potenciada en T_2 que confirma esta invasión. La comparación con los músculos pterigoideos sanos contralaterales muestra la lesión de la fosa pterigomaxilar. La fosa pterigopalatina derecha está borrada. Invasión de la región retrocigomatomalear con desplazamiento de la bola adiposa de Bichat.

Extensión al paladar óseo

En la invasión del paladar óseo, el mejor análisis se realiza mediante la TC en cortes frontales. La RM en cortes sagitales es complementaria para el conjunto de las estructuras palatovelares.

Extensión al hueso alveolar

Se visualiza bien con la TC y con la OPT, que conserva aquí un cierto interés. La RM permite detectar precozmente una invasión medular pero es insuficiente en los numerosos «falsos positivos» provocados por cualquier patología inflamatoria dental.

Extensión a los tejidos blandos de la cara

Se la busca en el ángulo interno del ojo, por el hueso lagrimal a partir del etmoides. A partir del seno maxilar, el canal suborbitario constituye una vía de paso privilegiada. Así, puede existir un «hongo» subcutáneo que emerge del agujero suborbitario, sin lisis ósea mayor.

La TC en cortes horizontales con contraste yodado permite un análisis relativamente correcto de estas extensiones superficiales. En teoría, la RM por cortes horizontales y sagitales y secuencias T_1 con gadolinio, incluso con sustracción de grasa, puede ofrecer un estudio más preciso.

ORIENTACIÓN SOBRE LA NATURALEZA HISTOLÓGICA

Algunos tumores benignos o pseudotumores tienen a menudo un perfil radiológico relativamente específico e incluso muy evocador (meningioma, angiofibroma nasofaríngeo, pólipo antrocoanal, mucocele, aspergiloma, etc.). Este no es el caso de ningún tumor maligno. Así, el diagnóstico por imágenes ayudado por el contexto epidemiológico, sólo puede dar una orientación sobre la naturaleza histológica exacta de un proceso maligno. Cuatro parámetros pueden utilizarse para esta orientación: el comportamiento ante las estructuras óseas, el comportamiento ante tejidos blandos, la densidad tumoral y la localización tumoral.

El comportamiento del tumor ante las estructuras óseas puede mostrar un aspecto de lisis, de modelado o de condensación, a veces asociados en un mismo proceso. Para limitarse a los casos más frecuentes, se puede recordar que el carcinoma epidermoide es más osteolítico que el adenocarcinoma o el estesioneuroma, que el linfoma «desplaza» durante un tiempo el hueso antes de provocar su lisis y, por último, que la osteólisis no tiene ningún valor en el pronóstico. En cuanto a los contornos tumorales, se puede notar el carácter irregular del rabdomiosarcoma y regular del linfoma y la fuerte tendencia del cilindroma a infiltrar las vainas nerviosas. Con respecto a la densidad, generalmente homogénea, las zonas de necrosis, de hemorragia o de moco no tienen ningún valor de orientación para la histología o el pronóstico. En TC, las calcificaciones finas intratumorales son, posiblemente, más frecuentes en los adenocarcinomas y los estesioneuromas que en los carcinomas epidermoides. Las calcificaciones más importantes pueden evidenciar un sarcoma. También en TC, el análisis de la matriz cálcica puede orientar hacia un tumor de naturaleza osteocartilaginosa.

Por lo general, el aspecto RM no tiene nada de específico. No obstante, una señal moteada en T_2, con un fuerte realce después de gadolinio, evidencia la naturaleza hipervascular del tumor, pudiendo orientar hacia una metástasis de origen renal, por ejemplo [48]. Recuérdese la hiperseñal en T_2 de algunos tumores malignos citados más arriba.

El origen del tumor puede informar sobre su naturaleza y es posible conocerlo aproximadamente a partir del «centro geográfico» o epicentro del tumor [50]. El tumor más frecuentemente desarrollado a partir del seno maxilar es el carcinoma epidermoide; a partir del etmoides, el adenocarcinoma y a partir del techo de las fosas nasales, el estesioneuroma.

OTRAS TÉCNICAS DE DIAGNÓSTICO POR IMÁGENES DE LOS TUMORES MALIGNOS DE LAS CAVIDADES NASOSINUSALES

Cuando un tumor comprime o desplaza la carótida interna en su segmento intracavernoso, la RM, incluso la angioRM, permite un análisis relativamente preciso del comportamiento de la carótida y también de su permeabilidad. Así, las indicaciones de las exploraciones arteriográficas permanecen muy limitadas [50]: embolización de una lesión vascular, verificación de la vascularización para evaluar la tolerancia, incluso las posibles suplencias si se considera un acto que requiera retracciones o sacrificios vasculares importantes y prueba con balón en vista de una exclusión carotídea para evaluar la tolerancia cerebral a tal oclusión.

DIAGNÓSTICO POR IMÁGENES Y ADENOPATÍAS

La TC cervical permite a la vez explorar los grupos retrofaríngeos y los grupos yugulocarotídeos. La ecografía, al limitarse a estos últimos grupos, no resulta suficiente.

DIAGNÓSTICO Y VIGILANCIA POSTERAPÉUTICA

El principio fundamental del análisis de las imágenes en la búsqueda de una recidiva tumoral es la comparación, por lo que conviene realizar un análisis inicial posterapéutico de 6 a 8 semanas después del fin del tratamiento. Posteriormente, y como mínimo, una nueva RM todos los años, o eventualmente cada 6 meses en caso de riesgo elevado de recidiva. Es aconsejable una TC de referencia posterapéutica. Es habitual un engrosamiento mucoso de las cavidades operadas. Al edema se añaden lesiones inflamatorias, fibrosis cicatricial e incluso, a veces, retenciones mucosas. Por lo tanto, una TC sólo podrá detectar un aspecto nodular reciente en el grosor de la mucosa, un verdadero síndrome de masa o una nueva lisis ósea. En RM, una recidiva tumoral da una señal intermedia o un poco más marcada en T_2 y un realce después de la administración de gadolinio. La fibrosis cicatricial antigua da una hiposeñal en T_2 sin realce en T_1 después de la administración de gadolinio. Los aspectos más difíciles de analizar son los que corresponden a una fibrosis «joven», pudiendo adoptar un perfil equivalente al de una recidiva. Un tejido de granulación inflamatorio da una hiperseñal en T_2 y un importante realce en T_2 después de la administración de gadolinio [1]. Una retención pseudoquística submucosa, inquietante en endoscopia o en TC, es fácilmente descartada mediante la RM al presentar, después de la administración de gadolinio, una clara hiperseñal de la pared y una falta de aumento de la señal para el contenido. Por último, se debe buscar una infiltración perineural, en particular después de un cilindroma.

Clasificación

Los primeros intentos de clasificación se remontan a 1906, cuando Sébileau separa el macizo facial en tres partes: la infraestructura, la mesoestructura y la supraestructura. Desde esa fecha, se han establecido numerosas clasificaciones pero ninguna ha permitido organizar de modo uniforme estos tumores. Actualmente no existe clasificación internacional TNM o AJCC *(American Joint Commitee on Cancer)* aplicable al conjunto de tumores nasosinusales. La complejidad de las estructuras anatómicas afectadas, la importancia de la extensión en el momento del diagnóstico, la rareza de los cánceres del seno frontal y del seno esfenoidal y la gran variedad histológica de estas lesiones justifican, en parte, esta falta de uniformidad [63].

No obstante, los progresos del diagnóstico por imágenes han permitido afinar la clasificación, permitiendo una mejor definición para algunas localizaciones anatómicas y sobre todo, para los tipos histológicos de las lesiones T3 y T4, lo que implica una noción de factor pronóstico.

El seno maxilar es la única localización donde aparece una clasificación internacional, equivalente para la UICC (Unión Internacional contra el cáncer) y la AJCC *(cuadro IV)*. Esta clasificación está basada en gran parte en la línea de Ohngren, línea imaginaria trazada sobre una radiografía de perfil entre el canthus interno y el ángulo mandibular: cualquier tumor situado por delante de esta línea presenta un

Cuadro IV. – Clasificación internacional seno maxilar.

TX	No se dispone de las condiciones mínimas requeridas para clasificar el tumor primitivo
T0	No hay signos de tumor primitivo
T1	Tumor limitado a la mucosa del antro, sin erosión ni destrucción del hueso
T2	Tumor con erosión o destrucción de la infraestructura incluyendo el paladar duro y/o los orificios de la nariz
T3	Tumor que invade una de las estructuras siguientes: piel de la mejilla, pared posterior del seno maxilar, suelo o pared interna de la órbita, etmoides anterior
T4	Tumor que invade el contenido orbitario o una de las estructuras siguientes: lámina cribosa, etmoides posterior o seno esfenoidal, nasofaringe, velo del paladar, fosa pterigomaxilar o fosa temporal, base del cráneo

Cuadro V. – Clasificación IGR etmoides.

T1	Tumor sin lesión ósea cuya base de implantación es inferior a 1 cm^2
T2	Tumor sin lesión ósea cuya base de implantación es superior a 1 cm^2
T3	Lesión ósea de una estructura (infraestructura, superestructura: etmoides) y que no sobrepasa los límites de las cavidades nasales y sinusales
T4	Lesión ósea que interesa dos estructuras o que supera los límites de las cavidades nasales o sinusales

mejor pronóstico que un tumor situado por detrás de este límite. Zamora [86] confirma la superioridad en el plano pronóstico de esta clasificación comparada con la precedente (AJCC, 1983). En cuanto a la extensión orbitaria, distingue:

— la lesión del piso y/o de la pared interna de la órbita: T3;

— la afección del contenido orbitario: T4, de pronóstico mucho peor que las lesiones T3.

Para el etmoides y otros sitios de origen, la clasificación generalmente adoptada es la del Instituto Gustave Roussy de Francia (IGR), inspirada en las reglas de la UICC *(cuadro V)*. Otras clasificaciones [33] poco precisas no parecen mostrar relación entre pronóstico y estadio tumoral.

El caso particular del estesioneuroma olfativo se expone más adelante («Formas típicas»).

La clasificación de las adenopatías es la adoptada conjuntamente por la UICC y la AJCC en 1986:

— N0: sin adenopatía palpable;

— N1: adenopatía única homolateral, inferior o igual a 3 cm;

— N2: adenopatía(s) comprendida(s) entre 3 y 6 cm;
  — N2a: única homolateral;
  — N2b: múltiples homolaterales;
  — N2c: bilaterales o contralaterales;

— N3: adenopatía(s), de las cuales una es superior a 6 cm.

Formas anatomoclínicas

El *cuadro VI* clasifica y enumera los múltiples cánceres de las CNS. Se expondrán algunos tumores, y las formas típicas serán el objeto de un capítulo aparte.

CARCINOMAS ADENOIDES QUÍSTICOS

Antiguamente llamados cilindromas, los carcinomas adenoides quísticos sólo representan el 1,3 % de todos los tumores. A nivel nasosinusal, representan, en frecuencia, el segundo tumor maligno epitelial no epidermoide tras el adenocarcinoma. Hombres y mujeres son afectados de forma equivalente. La mayoría de los tumores aparecen entre los 40 y los 60 años [43]. Los carcinomas adenoides quísticos nacen en las glándulas salivales accesorias, y afectan, principalmente, el seno maxilar y el etmoides. La zona más frecuentemente afectada se sitúa, de hecho, a nivel del paladar duro y se extiende a menudo, por contigüidad, al seno maxilar y las fosas nasales. La historia natural de los carcinomas adenoides quísticos es particular, caracterizada por una lenta evolución local con infiltraciones perinerviosas precoces y difusión hematógena frecuente. Aparte de los signos clínicos habituales, las afectaciones pterigomaxilares u orbitarias, así como las infiltraciones nerviosas, son frecuentes en el momento en que se formula el diagnóstico, en el 50 % de los casos, después de uno o varios años de evolución. Las ramas del V2 y V3 están afectadas a menudo y el tumor puede progresar hasta el ganglio de Gasser. La RM puede confirmar estas lesiones neurológicas que justifican los síntomas observados habitualmente: dolores, hormigueo, parestesias faciales. Se observan adenopatías en el 5 al 10 % de los casos [41]. Son frecuentes las metástasis a distancia, esencialmente pulmonares y óseas: 20 al 50 % de los casos [4, 43], pero no conllevan siempre una evolución fatal rápida, viviendo los pacientes de 5 a 10 años con localizaciones pulmonares.

Desde el punto de vista histológico, se distinguen:

— el tipo cribiforme, más frecuente;

— el tipo tubular o trabecular;

— el tipo sólido, que es el menos frecuente, el menos diferenciado y el de peor pronóstico con tendencia importante a la recidiva y a las metástasis precoces. La distinción entre los dos primeros tipos y el tipo sólido tiene importancia para el pronóstico, pero la extensión inicial del tumor y la calidad de su resección son los factores determinantes para el pronóstico. El tratamiento se basa en la asociación cirugía-radioterapia externa [13]. El acto quirúrgico debe ser lo más amplio posible pero, a menudo, es insuficiente debido a las extensiones perinerviosas y a la proximidad de las estructuras vitales en caso de extensión basicraneal. Así, la radioterapia postoperatoria aumenta el control local. La supervivencia global a los 5 años es del 65 al 70 %, pero desciende al 40 % a los 10 años y aproximadamente al 10 % a los 20 años. Una terapéutica actualmente en desarrollo, la neutronterapia, parece mostrar una mejora espectacular del control local en tumores considerados inoperables desde un principio, o recidivas tras cirugía inicial [13].

CARCINOMA MUCOEPIDERMOIDE [73]

El carcinoma mucoepidermoide es un tumor excepcional a este nivel (100 casos descritos) y que representa del 2 al 5 % de los tumores malignos de las glándulas salivales accesorias y el 1 % de los tumores malignos del seno maxilar. A nivel nasosinusal, el seno maxilar es la zona más afectada (14 % de los carcinomas mucoepidermoides de las glándulas salivales accesorias), seguido por las fosas nasales (8 %) y el etmoides (2 %). Se han avanzado diferentes hipótesis etiológicas: irritación crónica, traumatismo, deficiencia nutricional, irradiación. Ninguna ha sido probada. Los signos clínicos no son específicos, pero la frecuencia y la importancia de la erosión ósea del suelo del seno maxilar es a menudo responsable de movilidad dental o de fístulas bucosinusales que llevan al diagnóstico. Las adenopatías cervicales parecen más frecuentes que el promedio de los otros tumores (26 %). Desde un punto de vista histológico, los carcinomas mucoepidermoides están separados en tres grados según la celularidad, la diferenciación y la presencia de moco y de formaciones quísticas. La supervivencia a los 5 años es variable, según el grado histológico:

Cuadro VI. – Cuadro general de los tumores nasosinusales.

	Malignos	**Diagnóstico diferencial**		
		Benignos	**Pseudotumores de las CNS**	**Tumores de vecindad**
Epiteliales				
Epidermoides	Carcinoma epidermoide	Papiloma	**Patología mucosa inflamatoria**	**Tumores de las vías lagrimales**
No epidermoides	No salivales: Adenocarcinoma Salivales: carcinoma adenoideo quístico carcinoma mucoepidermoide carcinoma de células acinosas Carcinoma indiferenciado	Adenoma pleomorfo Oncocitoma	Pólipo antrocoanal Poliposis nasosinusal Mucocele	— Linfoma — Dacrioadenitis **Tumores orbitarios** — Retinoblastoma — Meningioma — Metástasis linfoma y pseudolinfoma — Rabdomiosarcoma
Neuroectodérmicos	Melanoma maligno Estesioneuroma olfativo Neurofibroma maligno Meningioma maligno, tumor melanótico del niño	Meningioma Schwannoma Neurofibroma Glioma		**Tumores de origen dentario** — Ameloblastomas benigno y maligno — Mixoma odontogénico — Fibroma odontogénico — Cementoma — Odontoma — Quiste radiculodentario
Tumores odontogénicos	Ameloblastoma maligno	Ameloblastoma Tumor calcificado epitelial	**Patología postraumática** Hematoma enquistado	
Mesenquimatosos				
Vasculares	Angiosarcomas Hemangiopericitoma Sarcoma de Kaposi	Angiofibroma Hemangiopericitoma Pólipo angiomatoso Hemangioma capilar y cavernoso Angiomiolipoma Paraganglioma Tumor glómico		**Tumores cutáneos** Tumor penetrante (carcinoma espino o basocelular) **Tumores del paladar** — Carcinoma epidermoide — Tumor de origen salival — Melanoma
Musculares	Rabdomiosarcoma Leiomiosarcoma	Rabdomioma Leiomioma		
Osteocartilaginosos	Condrosarcoma Osteosarcoma Sarcoma de Ewing	Condroma Condroblastoma Osteoma Osteoblastoma Displasia fibrosa Fibroma osificante Tumor pardo Quiste óseo aneurismal Tumor de células gigantes	**Patología infecciosa** — Aspergiloma — Sinusitis crónica	
Linforreticulares	Linfoma (LMNH, Burkitt) Granuloma maligno facial Plasmocitoma extramedular			
Otros	Fibrosarcoma Liposarcoma Histiofibrocitoma maligno Sarcoma alveolar de tejidos blandos	Cordoma Mixoma Lipoma Fibroma desmoide	**Granulomatosis** — Wegener — Sarcoidosis	
Metástasis	Riñón, pulmón, mama, testículo, próstata, tubo digestivo, tiroides			
Otros tumores malignos	Teratocarcinoma Cordoma maligno			

LMNH: linfomas malignos no Hodgkin; CNS: cavidades nasosinusales.

— buena, de aproximadamente un 90 %, para los carcinomas mucoepidermoides de bajo grado, a condición de realizar un acto quirúrgico amplio, con márgenes que incluyan zona sana. La radioterapia no es indispensable;

— mediocre, del 15 al 35 % aproximadamente, para los carcinomas mucoepidermoides de alto grado, a pesar de una cirugía amplia seguida de radioterapia que incluye áreas ganglionares.

Otros factores pronósticos negativos son la invasión ósea, las adenopatías y la edad superior a 60 años.

CARCINOMA INDIFERENCIADO

Merece ser individualizado debido a sus particularidades evolutivas y terapéuticas [19, 39, 61, 79]. Los carcinomas indiferenciados estaban clasificados anteriormente entre los carcinomas anaplásicos, grupo heterogéneo de tumores, en los cuales el origen exacto y la evolutividad eran imposibles de determinar. El desarrollo de la inmunohistoquímica ha permitido esta distinción.

Las tres publicaciones que agrupan 25 casos [19, 52, 79] presentan una predominancia femenina y un promedio de edad de

aproximadamente 50-55 años. No se ha podido determinar ningún factor de riesgo.

El carcinoma indiferenciado se origina, según Stoll [79], a nivel del etmoides, mientras que los carcinomas poco diferenciados predominan a nivel del seno maxilar. El modo de revelación no es nada específico. En el momento del diagnóstico, y para todas las series [19, 52, 79], más del 80 % de los tumores son clasificados T4 e invaden masivamente el conjunto de las CNS. Las extensiones intraorbitarias se aprecian en más del 50 % de los casos, las extensiones intracraneales en el 44 % de los casos [19, 79], cifras más elevadas que para los demás tumores, así como las extensiones ganglionares (30 %) y metastásicas (28 %).

El examen con microscopia óptica permite, únicamente, sugerir el diagnóstico, que sólo puede ser confirmado por eliminación de los diagnósticos diferenciales gracias a:

— la microscopia electrónica, que puede distinguir los carcinomas indiferenciados de los carcinomas poco diferenciados, en los que existen desmosomas y tonofilamentos;

— la inmunohistoquímica, que puede distinguir los carcinomas indiferenciados de otros tumores de origen mesenquimatoso, melanocítico o linfoide.

El único interés de la hibridación in situ en busca del virus Epstein-Barr (EBV) y asociada al serodiagnóstico anti-EBV consiste en permitir el diagnóstico diferencial con el carcinoma indiferenciado del cavum (UCNT).

El diagnóstico por imágenes no tiene especificidad, mostrando tumores voluminosos con importantes erosiones óseas. El tumor toma el contraste de forma irregular en la TC y la RM, pudiendo evocar un tumor de origen vascular.

La agresividad tumoral explica la importancia de la extensión inicial, la rapidez de evolución y la alteración del estado general concomitante. El pronóstico a corto plazo parece muy negativo, conduciendo al deceso en algunos meses en el 95 al 100 % de los casos [52, 79] por prosecución evolutiva local, complicaciones encefálicas y diseminación metastásica.

El pronóstico catastrófico, a pesar de la magnitud de los tratamientos aplicados, ha hecho que algunos autores [79] volvieran a plantearse la pertinencia del protocolo terapéutico clásico que asocia, muy a menudo, intervención quirúrgica importante y deteriorante por vía mixta y radioterapia complementaria [39, 79]. Se perfilan nuevos esquemas terapéuticos [19, 79] que parecen ser prometedores: la quimioterapia clásica (CDDP-5 FU) se ha reemplazado por la asociación ciclofosfamida-doxorrubicina-vincristina seguida de una radioterapia externa (50 Gy). Después de este tratamiento inicial y en ausencia de invasión intracraneal y de diseminación de la enfermedad, se discute un tratamiento quirúrgico. La presencia, en el momento del diagnóstico inicial, de una invasión cerebral, de adenopatía o de metástasis distantes, representa un factor de pronóstico negativo y debe incitar a proponer un tratamiento no quirúrgico.

MELANOMAS MALIGNOS

Son raros y se evalúan en el 1 % de todos los melanomas y aproximadamente el 3 % de los cánceres nasosinusales. Las mayores series no muestran preponderancia de sexo. La edad promedio en el momento del diagnóstico es de aproximadamente 65 años [4]. La lesión de las CNS es la más frecuente de las localizaciones otorrinolaringológicas mucosas; la parte anterior del tabique, los cornetes inferior y medio y el seno maxilar son las localizaciones más afectadas [4]. Este tumor maligno proviene de los melanocitos originados en la cresta neural y diseminados en las mucosas nasosinusales. Las posibilidades de extensión submucosa, de lesiones satélites y de lesiones acrómicas dan cuenta de las dificultades de exéresis carcinológica. Los signos clínicos son inespecíficos. La adenopatía inicial se observa en el 10 al 20 % de los casos; las metástasis a distancia son menos frecuentes, con el 0 al 5 % de los casos [43]. En caso de evolución, el riesgo de diseminación metastásica es importante, señalado en más del 50 % de los casos y a menudo asociado a una recidiva locorregional [81]. El aspecto macroscópico típico es el de una granulación exuberante polipoidea, muy pigmentada, marrón negra o acrómica rosácea. El diagnóstico histológico a veces es difícil, principalmente en las formas amelanóticas, por lo cual es indispensable una inmunohistoquímica, dado que las células tumorales expresan la proteína S 100 y sobre todo, la HMB 45 o el NKIC 3, muy específicos. El elevado número de recidivas locales después de cirugía exclusiva hace de la asociación cirugía-radioterapia externa el tratamiento de referencia [81]. Es preferible una vía transfacial aislada [43]. El tratamiento de las zonas ganglionares no debe ser sistemático en ausencia de adenopatía clínica. La indicación de tratamientos médicos se limita a los casos de evolución a distancia, con resultados muy decepcionantes: del 15 al 20 % de respuestas, de corta duración [81]. La supervivencia a los 5 años es mediocre y no sobrepasa del 35 % [4, 81]. El riesgo de recidiva local y metastásica tardía justifica un control prolongado.

TUMORES MESENQUIMATOSOS

El carácter excepcional de estos tumores, que representan aproximadamente el 1 % de los cánceres de la cabeza y del cuello, explica las dificultades para establecer su especificidad y la eficacia de las diferentes modalidades terapéuticas. Los sarcomas de las VADS se señalan mediante una proporción por sexos igual a 1 y una gran frecuencia entre los tumores infantiles.

■ *Tumores de origen osteocartilaginoso*

Se llaman también sarcomas esqueletogénicos y reúnen el osteosarcoma, el condrosarcoma y el fibrosarcoma. La presencia de un componente óseo, aunque sea leve, impone el diagnóstico de osteosarcoma. El de un componente cartilaginoso, sin tejido óseo, impone el diagnóstico de condrosarcoma.

La identificación de tales elementos siempre requiere biopsias amplias, incluso en diferentes localizaciones de la lesión [18]. Los fibrosarcomas serán mencionados más adelante.

Osteosarcomas [18, 47]

Los osteosarcomas de cabeza y cuello constituyen aproximadamente el 10 % de los osteosarcomas. El maxilar superior y las cavidades paranasales están en segunda posición después de la mandíbula. El aspecto clínico asocia, muy a menudo, tumefacción y síndrome doloroso. Estos osteosarcomas difieren de los osteosarcomas de los huesos largos por un promedio de edad más elevada (35-40 años frente a 20 años), un aspecto radiológico no específico y un menor riesgo de diseminación metastásica. Los factores de riesgo están representados por los antecedentes de irradiación, la displasia fibrosa, la enfermedad de Paget y el retinoblastoma. Histológicamente se han descrito diversas variedades sin influencia sobre el pronóstico. El osteosarcoma es un tumor agresivo, con tendencia a recidivar localmente. Los factores pronósticos y el tratamiento óptimo no están claramente definidos. Como en los tumores de los huesos largos, la quimioterapia, cuyo interés está demostrado, forma parte del protocolo terapéutico inicial previo a la cirugía, que debe ser amplia, y a la radioterapia. La supervivencia es de aproximadamente el 30 % a los 5 años [47].

Condrosarcomas [57]

Los condrosarcomas pueden provenir de los cartílagos (septum) y de los huesos. Los condrosarcomas de las CNS representan el 10 % de todos los condrosarcomas. La zona de

lesión preferente es maxilar. Estos tumores aparecen generalmente entre los 30 y 40 años. Los signos clínicos son idénticos a los osteosarcomas, y las extensiones nerviosas son más frecuentes. En general, estas lesiones evolucionan lentamente, infiltrando a menudo la base del cráneo. Las metástasis ganglionares y a distancia son muy raras. Los exámenes radiológicos, principalmente la TC, muestran, a menudo, una masa heterogénea, osteolítica, con presencia de calcificaciones intratumorales. El diagnóstico se basa en la presencia de anomalías citonucleares, a veces muy dispersas, que dificultan el diagnóstico diferencial entre condrosarcoma de bajo grado y condroma. La histología completada con la microscopia electrónica y la inmunohistoquímica, permite distinguir tres grados según su diferenciación. Los condrosarcomas menos diferenciados, llamados de alto grado, en los cuales pueden incluirse los condrosarcomas mesenquimatosos, tienen un peor pronóstico. Su evolución está marcada por el riesgo de recidivas locales. La base del tratamiento es la cirugía, realizada, en lo posible, a distancia del tumor. Las vías mixtas han permitido mejores controles locales. Se puede discutir una radioterapia, sobre todo en caso de cirugía incompleta o de recidiva. La quimioterapia parece muy poco eficaz. El promedio global de supervivencia a los 5 años es del 50-60 % (90 % para los condrosarcomas de bajo grado, 40 % para los de alto grado). En resumen, varios factores oponen a los condrosarcomas de los osteosarcomas: una extensión esencialmente local sin gran riesgo de diseminación, un aspecto escanográfico ocasionalmente evocador, un diagnóstico histológico a menudo delicado, factores pronósticos bien definidos y particularmente la diferenciación histológica, un pronóstico más favorable, un tratamiento relativamente bien estandarizado y basado en una cirugía de amplia exéresis.

■ *Tumores de origen muscular*

Rabdomiosarcomas

Pueden aparecer a cualquier edad, pero afectan generalmente a los niños y serán desarrollados en un párrafo consagrado a ellos.

Leiomiosarcomas [24]

Son rarísimos y su pronóstico es muy desfavorable. El tratamiento es, inicialmente, quirúrgico. La radioterapia podría ser útil en caso de fracaso quirúrgico o de tumor residual después de cirugía. Los fracasos se asocian a una exéresis incompleta, a recidivas locales o a metástasis pulmonares.

■ *Tumores de origen vascular*

Angiosarcomas

Los angiosarcomas representan menos del 1 % de los sarcomas y, a nivel cervicofacial, predomina la lesión del cuero cabelludo. Se han descrito algunos casos a nivel nasosinusal. Estos tumores provienen de las células endoteliales y se forman, sobre todo, en las fosas nasales y el etmoides. Afectan principalmente a personas mayores y de sexo masculino [56, 75]. El inicio es insidioso, sin particularidad clínica y de evolución rápida. El diagnóstico histológico es delicado y la inmunohistoquímica es de gran ayuda (presencia de antígeno factor VIII). La cirugía radical, con obtención de márgenes sanos, parece la única solución terapéutica. La radioterapia sólo es paliativa. La supervivencia a los 5 años es muy baja.

Sarcomas de Kaposi

El origen exacto de estas lesiones es incierto y provendría de las células endoteliales y de los fibroblastos. Está en claro aumento, siendo más agresivo en los inmunodeprimidos (HIV). Afecta preferentemente a la cavidad bucal y la faringe aunque puede ser observado a nivel nasosinusal. El diagnóstico se basa en la biopsia. El promedio de supervivencia después del diagnóstico es inferior a 2 años y el tratamiento, por quimioterapia, radioterapia o interferón, sólo está indicado en las formas sintomáticas.

Hemangiopericitomas malignos [43]

Estos tumores, de tamaño variable, nacen a partir de los pericitos, células asociadas a los capilares, y deben distinguirse de las formas benignas por la presencia de atipias celulares y de mitosis frecuentes. Por oposición a los hemangiopericitomas malignos de otras localizaciones, a menudo muy agresivos, los nasosinusales son de agresividad variable. Las recidivas locales se sitúan entre el 20 y el 40 %. La mejor opción terapéutica es quirúrgica: vía transfacial o vía mixta según la extensión. La radioterapia se reserva a las formas que no pueden ser operadas o como complemento de un acto quirúrgico insuficiente.

■ *Tumores de origen linforreticular*

Los progresos de las técnicas histológicas y, sobre todo, la inmunohistoquímica, han clarificado el origen de estos tumores, conduciendo así a tratamientos más apropiados y a un mejor pronóstico.

Linfomas malignos no Hodgkin (LMNH)

A pesar de una incidencia creciente, explicada por la infección HIV, los LMNH nasosinusales son poco frecuentes. Deben recordarse algunos puntos importantes:

— las localizaciones otorrinolaringológicas de los LMNH constituyen en Francia del 20 al 25 % del total de los linfomas, entre los cuales, la localización a nivel del macizo facial está en tercera posición después de las amígdalas palatinas y del cavum;

— la necesidad de realizar un examen anatomopatológico del tejido fresco, de buena calidad, que permita una tipificación de los linfomas (CD 45-CD 30), a menudo de tipo B (CD 20) y un tratamiento adaptado: LMNH de bajo grado y, esencialmente a este nivel, LMNH de alto grado del cual forman parte los linfomas de Burkitt;

— la necesidad de efectuar un examen de extensión general;

— aparte de la biopsia, el tratamiento nunca es quirúrgico. Depende del estado de extensión y se basa en la radioterapia aislada (estadio I de pequeño volumen) y sobre todo, en la asociación radioterapia-quimioterapia.

Granulomas malignos centrofaciales

Originalmente llamados granulomas de Stewart, afectan principalmente a sujetos jóvenes. Presentan el aspecto de una ulceración de evolución progresiva e inexorable, que alcanza los tejidos mediofaciales, las fosas nasales muy a menudo y en particular el septum. Actualmente se admite que la mayoría de los granulomas malignos centrofaciales son linfomas de células T. El EBV parece estar implicado en la etiopatogenia. El diagnóstico diferencial es difícil con respecto a la granulomatosis de Wegener. El riesgo de evolución hacia un linfoma agresivo es importante, lo que explica el mal pronóstico. El tratamiento se basa en la quimioterapia, a menudo completada con una radioterapia centrada en los residuos tumorales.

Plasmocitomas

Solitarios, de predominio masculino, con aspecto lobulado y consistencia firme, pueden aparentar un pseudotumor inflamatorio. A menudo aparecen a nivel de cabeza y cuello y las

CNS suelen estar afectadas. Las fosas nasales es la más frecuente de estas localizaciones. Su descubrimiento exige un análisis completo en busca de una diseminación general que condiciona el pronóstico. Un mielograma y una electroforesis de las proteínas, en busca de una infiltración medular y de una disglobulinemia, respectivamente son los exámenes de base de este análisis. En caso de plasmocitoma solitario, el tratamiento es radioterapéutico y el pronóstico, correcto. Aproximadamente del 5 al 15 % de estas lesiones solitarias pueden evolucionar hacia un mieloma múltiple, de peor pronóstico a pesar de un tratamiento con quimioterapia.

■ *Otros sarcomas*

Liposarcomas

Ningún caso de origen nasosinusal ha sido comunicado en una importante revisión de la literatura realizada en 1992 [45]; los tumores a nivel de cabeza y cuello se desarrollan sobre todo en la órbita, los tejidos blandos de la cara, la cavidad bucal y pueden, seguidamente, infiltrar las CNS.

Histiocitofibromas malignos

Desarrollados a partir de los fibroblastos y de los histiocitos, su principal interés reside en la dificultad del diagnóstico histológico, que siempre requiere un estudio inmunohistoquímico [55]. El tratamiento terapéutico es el de los osteosarcomas.

Fibrosarcomas

Regularmente están clasificados entre los sarcomas esqueletógenos [18], aunque su origen óseo es a menudo difícil de confirmar. Pueden ser radioinducidos. La edad promedio en el momento del diagnóstico es más elevada que en los osteosarcomas y los condrosarcomas, aproximadamente 50 años [18, 74]. La localización predilecta es el seno maxilar. El aspecto clínico es el de una masa polipoide fibrosa de color blanco, responsable de una obstrucción nasal. Las recidivas locales, muy frecuentes, y la supervivencia están en relación con el grado de diferenciación. El tratamiento se centra en la exéresis quirúrgica amplia, siempre asociada a una radioterapia y a veces a una quimioterapia. La supervivencia a los 5 años es de aproximadamente el 20 % [18].

METÁSTASIS

Son excepcionales, aunque deben ser mencionadas especialmente cuando la respuesta histológica refiere la presencia de un adenocarcinoma de células claras. El diagnóstico diferencial entre un tumor primitivo y una metástasis puede verse facilitado por la detección de moco (coloraciones ácido periódico Schiff o azul aciano), que confirma el origen primitivo de la lesión. Los picos de frecuencia se sitúan entre los 60 y 70 años en los hombres y los 50 y 60 años en las mujeres. Las localizaciones preferidas son el seno maxilar, el etmoides y el esfenoides; el tabique, los cornetes y el seno frontal están más raramente afectados. La metástasis puede constituir el modo de revelación del tumor primitivo o aparecer varios años después del tratamiento inicial de la enfermedad. En cuanto al primitivo, el cáncer de células claras del riñón ocupa el primer puesto, seguido por los cánceres de pulmón, de mama, del tubo digestivo, de próstata y de tiroides. La metástasis del cáncer renal se manifiesta a menudo por una epistaxis importante, difícil de controlar. Puede ser solitario, pero su descubrimiento necesita un análisis general en busca de otras localizaciones: en efecto, si la metástasis es aislada, se puede discutir un tratamiento quirúrgico. En caso de enfermedad metastásica, el tratamiento sólo es paliativo y el pronóstico es malo a corto plazo: dos de cada tres pacientes mueren al cabo de un año.

Diagnóstico diferencial

Se hace con los tumores benignos, los pseudotumores y los tumores de vecindad que invaden secundariamente las CNS. Se basa en el diagnóstico por imágenes y, en definitiva, en la histología. El cuadro VI clasifica y enumera estos diferentes diagnósticos, siendo detallados en el texto los más problemáticos.

Principios terapéuticos

Salvo excepciones, el tratamiento de los tumores malignos de las CNS siempre se basa en la cirugía, generalmente seguida de radioterapia. El diagnóstico por imágenes condiciona la estrategia terapéutica y la técnica quirúrgica.

CIRUGÍA

La cirugía endoscópica representa la etapa más reciente de las técnicas quirúrgicas en rinología. No obstante, no se la indica en el tratamiento de los cánceres, salvo algunos casos de papiloma invertido degenerado, en donde el diagnóstico de malignidad se formulará a posteriori, y algunos casos raros de recidiva muy localizada de adenocarcinoma etmoidal. En cambio, toda biopsia se hará bajo control endoscópico, concretizando el abandono de la peligrosa «laparotomía exploradora de la cara» que representaba el muy criticable Caldwell-Luc exploratorio. Por lo tanto, lo esencial de la cirugía está representado por las vías externas [6].

■ *Vías transfaciales*

La cirugía curativa de estos tumores consiste en una exéresis que circunscribe lo más ampliamente posible las lesiones y exige un acceso quirúrgico amplio y modulable según las extensiones tumorales. Lo ideal sería realizar la exéresis en un único bloque aunque, salvo en la maxilectomía superior, este ideal es raramente posible. Muy a menudo, los cirujanos realizan una exenteración, conservando así algunos límites óseos que permiten que la intervención sea, en lo posible, funcional y estética. La rinotomía paralateronasal, con eliminación ósea, de Moure y Sébileau es la operación de base, pudiendo extenderse fácilmente la incisión cutánea hacia arriba, hacia abajo o lateralmente según las necesidades *(fig. 5)*. Permite una maxilectomía mediana [85] con extensiones potenciales hacia la órbita ipsolateral, hacia el nivel anterior de la base del cráneo o hacia la cavidad nasal contralateral *(figs. 6 y 7)*. Con una prolongación vestibular, permite una maxilectomía superior programada. Con una incisión del labio inferior y una sección mandibular paramedial, permite un acceso de la FIT y de la carótida bajo la base del cráneo.

■ *Vías sublabiales o vestibulares*

Son muy utilizadas en el tratamiento de los tumores benignos, aunque de indicación más restringida en los cánceres nasosinusales. Se reservan a tumores más limitados, histológicamente menos agresivos, de localización más bien medial, sin extensión al etmoides anterior o al seno frontal (raros cánceres del tabique nasal). La incisión es bivestibular y permite un acceso más estético de la mesoestructura y la realización de dos intervenciones bien codificadas.

Rinotomía sublabial de Rouge-Denker

La operación de Denker, por la resección del ángulo anterior del seno maxilar y del tabique intersinusonasal, permite acceder a la mesoestructura, a las coanas, al cavum y a la fosa pterigomaxilar. La maniobra de Rouge, que luxa el tabique nasal del lado opuesto, agranda esta vía de acceso hacia la línea medial.

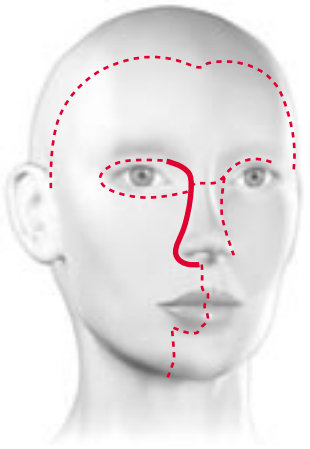

: incisión paralateronasal de base
: diferentes incisiones opcionales

5

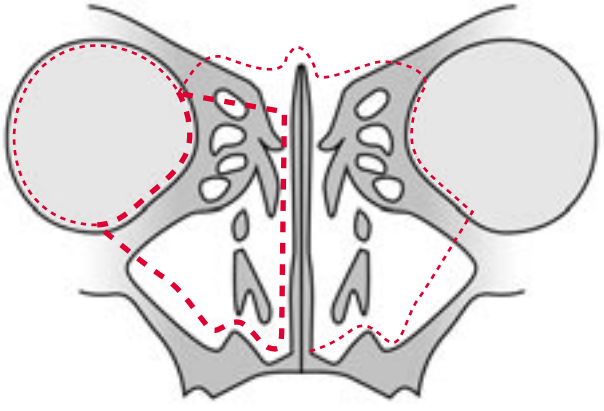

: osteotomías estándar de la maxilectomía mediana
: osteotomías opcionales

6

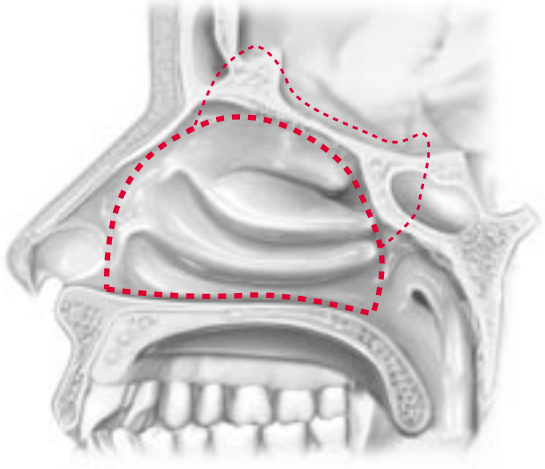

: osteotomías estándar de la maxilectomía mediana
: extensión potencial

7

Vía sublabial bilateral y transnasal o *degloving* mediofacial

Descrita por primera vez en 1927 por Portmann y Retrouvey [62], esta vía ha sido perfeccionada y codificada por Maniglia, Conley y Price [46]. A la incisión sublabial bivestibular se asocia una incisión circular del vestíbulo nasal. Esta vía, cuyo interés estético es evidente, permite un acceso muy amplio y bilateral de la mesoestructura y de la pirámide nasal: está limitada hacia arriba por la emergencia de los dos nervios suborbitarios. Para nosotros, esta vía está contraindicada en casos de extensión etmoidofrontal, orbitaria o cutánea.

Exenteración orbitaria

La incisión cutánea que prolonga la paralateronasal es periorbitaria, transpalpebral cuando la preservación de los párpados es imposible o perilímbica [26]. Cuando la conservación palpebral y conjuntival es posible, la zona cruenta dejada por el globo ocular se sutura, realizando así un compartimento conjuntival. Éste es ocupado provisionalmente por una especie de horma, a la espera de una prótesis definitiva. Si este compartimento no es realizable, los párpados se pueden suturar borde con borde. En caso de sacrificio palpebral, se han propuesto múltiples colgajos para recubrir la cavidad de exenteración [6]. En el pasado, en particular en Estados Unidos, las indicaciones de exenteración orbitaria eran frecuentes. Esta filosofía fue expresada en 1976 por Harrison [25], que proponía una exenteración en cuanto se descubriera una exoftalmía, una disminución de los movimientos oculares e incluso una simple erosión ósea. Hoy día, la exenteración es mucho más rara debido a la resistencia de la periórbita a la invasión tumoral y por el mal pronóstico de los tumores que invaden realmente el contenido orbitario, incluso luego de una exenteración. Conley, citado por McCary [44], propone la conservación sistemática del ojo, salvo en caso de invasión de la grasa o de los músculos orbitarios. Antes de un nuevo examen escanográfico, se realiza una radioterapia preoperatoria de 50 Gy, incluso una quimioterapia (estesioneuroma o carcinoma indiferenciado).

Vías mixtas

La operación de base, desarrollada en Francia por la Escuela de Burdeos [5], es una vía mixta subfrontal y paralateronasal a partir de dos incisiones distintas, de Moure-Sébileau y de Cairns-Unterberger. Otras vías, llamadas transfaciales amplias, son menos frecuentes y, sobre todo, carcinológicamente menos fiables. Al contrario de la exenteración orbitaria, las indicaciones del acceso mixto con equipo otorrinolaringológico y neuroquirúrgico se han ampliado. El acceso mixto, sistemático en el estesioneuroma, es mucho más frecuentemente propuesto en el adenocarcinoma etmoidal y tiene pocas contraindicaciones, aparte de un estado general precario. Antes, el tiempo de reconstrucción era particularmente complicado, utilizándose colgajos de aponeurosis epicraneal, injertos óseos [60] o colgajos óseos vascularizados de origen parietal. La tendencia actual es la simplificación: *patch* en la duramadre e interposición de grasa sostenida por una lámina de silicona endonasal, que luego será retirada.

RADIOTERAPIA (1)

Dada su situación anatómica específica, los tumores malignos de las cavidades nasales y paranasales presentan un problema complejo. La aparición de los medios modernos de irradiación han permitido mejorar las condiciones del trata-

(1) Por M Lapeyre, médico especialista de centros de lucha contra el cáncer, oncólogo, centro Alexis-Vautrin, 54500 Vandoeuvre-Lès-Nancy, Francia.

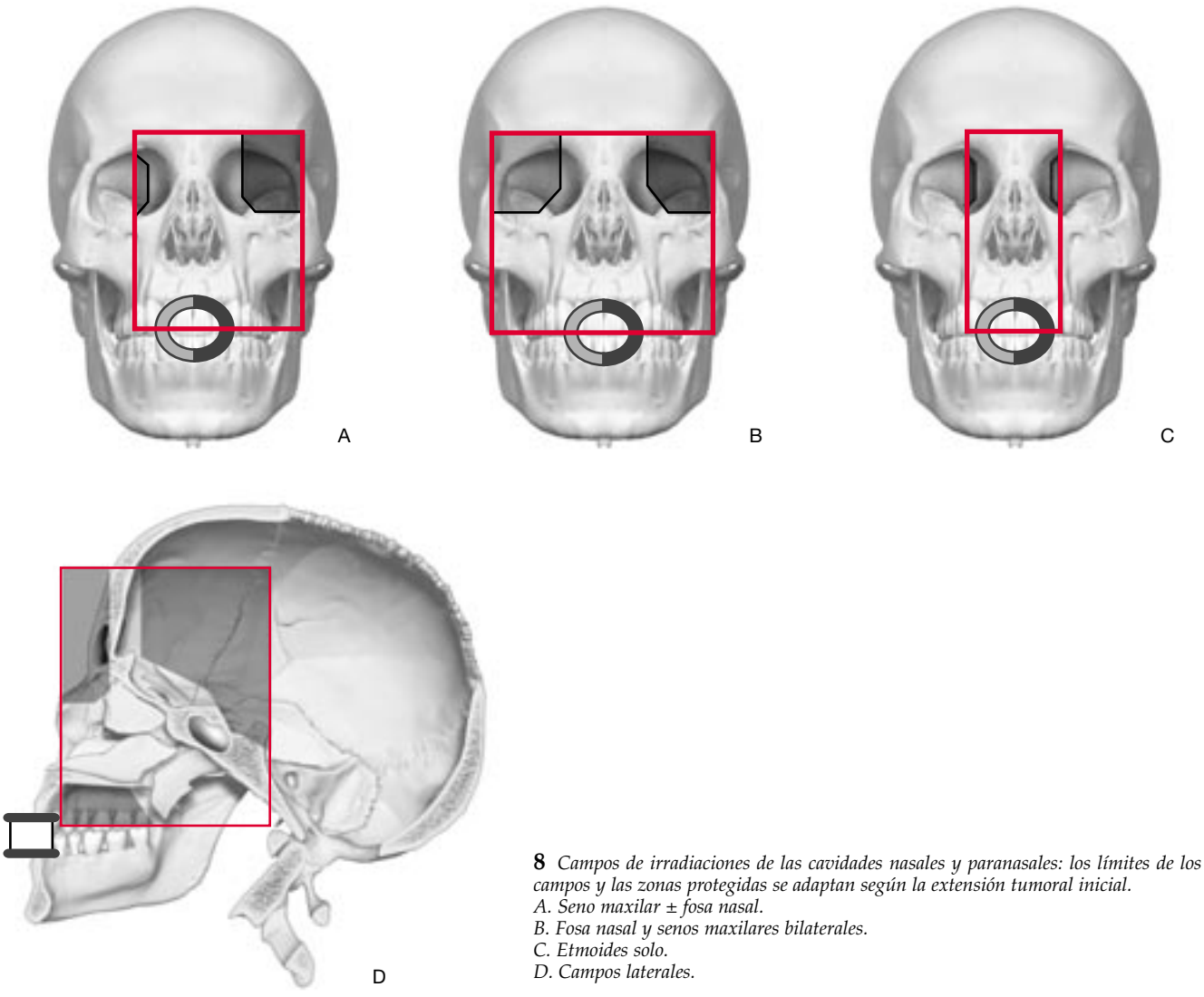

8 *Campos de irradiaciones de las cavidades nasales y paranasales: los límites de los campos y las zonas protegidas se adaptan según la extensión tumoral inicial.*
A. Seno maxilar ± fosa nasal.
B. Fosa nasal y senos maxilares bilaterales.
C. Etmoides solo.
D. Campos laterales.

miento con radioterapia, aumentando su precisión gracias a los progresos de la informatización y del diagnóstico por imágenes. La asociación radioquirúrgica parece ser actualmente el tratamiento de referencia para la mayoría de estos tumores. La quimioterapia sólo está justificada para voluminosos tumores, difícilmente extirpables, o inoperables [10, 66]. La curieterapia está indicada excepcionalmente fuera de los tumores del vestíbulo nasal.

Técnicas de irradiación [58, 84]

Las técnicas de radioterapia externa son relativamente similares, ya sea para las cavidades nasales, el etmoides o los senos maxilares. Consisten en la asociación de un campo anterior con uno o dos campos laterales y, en caso de lesión de las fosas nasales en la parte anterior, es posible un único campo. Los límites de los campos de irradiación *(fig. 8)* están situados por encima de la lámina cribosa hacia arriba, bajo el paladar duro por abajo, a nivel del canto externo por delante y delante de la médula espinal por detrás. Una rotación de 5° hacia atrás impide irradiar el globo ocular contralateral. Se evita la irradiación de estructuras sensibles (globo ocular, encéfalo, hipófisis, quiasma, tronco cerebral) recubriéndolas. Gracias al material actual de diagnóstico por imágenes, el objetivo puede definirse con precisión. La irradiación se hace en decúbito dorsal, con un separador de lengua para evitar su irradiación. Sistemas de contención con máscara termoformada mejoran la calidad del tratamiento y su reproductibilidad. Lo más frecuente es la irradiación con rayos X de 6 MeV producidos por un acelerador de partículas. Se hace en dos tiempos, con un amplio volumen blanco al principio, que recibirá una dosis de 45 a 50 Gy para tratar la enfermedad microscópica y después, una reducción de los campos para dar al volumen tumoral inicial una dosis de alrededor de 60 a 70 Gy, según se asocie o no cirugía. Es indispensable una dosimetría de previsión. Se realiza con escáner y programas informáticos que permiten observar la distribución de dosis dentro del volumen objetivo. Los últimos sistemas dosimétricos permiten reconstruir un volumen en tres dimensiones y obtener una distribución precisa de dosis [53, 65]. La dosis habitualmente prescrita es de alrededor de 50 a 65 Gy, en caso de irradiación postoperatoria. En caso de irradiación exclusiva, esta dosis debe ser de alrededor de 70 Gy en 7 semanas. Se realiza una sesión con 1,8 a 2 Gy cada día, 5 días por semana. Las técnicas deberían mejorar permitiendo irradiaciones llamadas conformacionales por utilización de campos múltiples, manteniendo una dosis suficiente para el volumen blanco.

Indicaciones

Serán explicadas durante el estudio de las diferentes formas histológicas. La tendencia consiste en realizar una radioterapia postoperatoria, utilizando la radioterapia preoperatoria

en casos de extensión tumoral a la órbita, para conservar el ojo, a la duramadre o a los músculos pterigoideos. La irradiación profiláctica de las zonas ganglionares [15, 19, 52, 79] está indicada en los carcinomas indiferenciados, los rabdomiosarcomas y los carcinomas epidermoides del seno maxilar, cuando son voluminosos (superiores a T1 para algunos autores) o están extendidos al cavum o a la mejilla.

Complicaciones [30]

La radioterapia de las fosas nasales o de los senos necesita ineludiblemente la irradiación de estructuras sanas sensibles como la retina, los nervios ópticos, el quiasma y el encéfalo. Estas complicaciones son raras con dosis inferiores a 50 Gy, pero considerables para dosis más elevadas. A partir de 50 Gy, el grado de retinopatía sobrepasa el 20 % según la dosis. Al superar los 60 Gy, el grado de neuropatía óptica pasa del 3 al 34 % y las lesiones del quiasma, del 8 al 24 %. Las lesiones corneales son relativamente frecuentes con dosis superiores a 35 Gy (17 %) y muy frecuentes con dosis superiores (> 80 %). Es probable que la tasa de complicaciones disminuya gracias a los recientes progresos realizados (dosimetría en 3D, irradiación conformacional).

QUIMIOTERAPIA (2)

Para el tratamiento de estas lesiones se utiliza, por lo general, una asociación radioquirúrgica. El lugar de la quimioterapia en la estrategia terapéutica aún es incierto, a excepción del tratamiento de los linfomas de las cavidades nasales y de los sarcomas.

Tumores epiteliales (carcinomas)

El mayor problema de estas lesiones reside en su extensión local, a menudo importante, en el momento del diagnóstico (T3, T4). La supervivencia global está directamente relacionada con el control local, que sólo se obtiene en el 30 al 50 % de los casos. La cuestión de una quimioterapia previa (neoadyuvante), que permitiría reducir el acto quirúrgico, mejorando el control local pero sin mejorar la supervivencia global, ha sido planteada desde hace muchos años.

Carcinoma epidermoide del seno maxilar

La quimioterapia intraarterial, que aumenta la concentración intra y peritumoral disminuyendo los efectos sistémicos, ha sido utilizada por varios equipos, en particular japoneses [49, 69], con un grado de respuesta interesante. Otros [72] encuentran resultados menos concluyentes. En conjunto, los datos de la literatura se basan en estudios retrospectivos realizados sobre un número reducido de personas. Los resultados obtenidos no permiten demostrar la utilidad de una quimioterapia intraarterial en esta localización. Por vía general, la asociación cisplatino-5 FU confirma la buena quimiosensibilidad de estos tumores. Los grados de respuestas a menudo son elevados: 82 % para Lorusso [41], 70 % para Björk-Eriksson [10], 83 % para Rosen [66]. El grado de control local parece elevado, pero se trata, también en este caso, de estudios piloto con un número reducido de personas.

Así, la quimioterapia no puede ser reconocida como un estándar en el tratamiento de primera intención de los carcinomas epidermoides de los senos. Únicamente estudios prospectivos darían resultados más claros. Puede tener cierto interés como tratamiento paliativo de tumores inoperables, de recidivas locorregionales o de evolución metastásica.

Adenocarcinoma del etmoides

Algunos equipos han propuesto una quimioterapia neoadyuvante sistemática [12]: el grado de respuesta es modesto y no modifica el acto quirúrgico. No obstante, el control local parece aumentado. En caso de tumor voluminoso que invade la base del cráneo, parece indicada una quimioterapia previa.

Estesioneuromas olfativos

Algunas series [23, 67, 83] demuestran la quimiosensibilidad de estos tumores, aunque sin llegar a una conclusión. Los protocolos de quimioterapia son aún discutidos: cisplatino-5 FU (tipo VADS) o ciclofosfamida-vincristina + doxorrubicina (tipo neuroblastoma).

Melanomas malignos

Hasta ahora, la quimioterapia no ha demostrado ninguna utilidad en el tratamiento de primera intención de estos tumores. La inmunoterapia (interferón) se ha revelado igualmente ineficaz.

Sarcomas

La quimioterapia previa ha demostrado su utilidad en el tratamiento de los osteosarcomas y de los rabdomiosarcomas del niño.

INDICACIONES

Se basan en un principio simple: saber distinguir los tumores quirúrgicos de los no quirúrgicos.

Tumores quirúrgicos

Serán siempre operados, salvo en caso de tener que atravesar ciertos límites:

— límites anatómicos: según la extensión tumoral, el sobrepasar ciertos límites constituye una contraindicación absoluta o relativa a la cirugía *(cuadro VII)*;

— límites histológicos: los carcinomas indiferenciados parecen representar una mala indicación quirúrgica;

— límites fisiológicos: edad y mal estado general, sobre todo para un acceso mixto.

Tumores no quirúrgicos

Están representados por los tumores inoperables por su extensión, por los inoperables desde un principio, para los cuales se intentará una reducción, y por los tumores quimio y/o radiosensibles (linfoma maligno, rabdomiosarcoma).

REHABILITACIÓN PROTÉSICA Y EPITÉSICA (3)

La exéresis de un tumor maligno, desarrollado a expensas de estructuras nasales o paranasales, corre el riesgo de producir una comunicación buconasal o bucosinusal, con o sin pérdida del revestimiento cutáneo. La pérdida de sustancia maxilar puede variar desde una pequeña perforación del paladar duro hasta la pérdida casi total de esta estructura. Muy a menudo, una restauración quirúrgica no es ni posible ni deseable. Se recurre entonces a un medio protésico, para limitar las consecuencias fonatorias y alimentarias de esta comunicación. Según los casos, podrá colocarse al paciente un obturador, que será:

(2) Por L Geoffrois, médico especialista de centros de lucha contra el cáncer, oncólogo, centro Alexis-Vautrin, 54500 Vandoeuvre-Les-Nancy, Francia.

(3) Por F Maire, Jefe de servicio de odontoestomatología, centro Alexis-Vautrin, 54500 Vandoeuvre-Les-Nancy, Francia.

Cuadro VII. – Contraindicaciones de la cirugía.

Contraindicaciones absolutas	— Necesidad carcinológica de una doble exenteración orbitaria — Lesión del quiasma óptico o de ambos nervios ópticos — Invasión cerebral extensa (bifrontal o más allá del lóbulo frontal) — Invasión masiva de un seno cavernoso — Invasión masiva de la fosa infratemporal — Invasión profunda de la nasofaringe — Metástasis a distancia
Contraindicaciones relativas	— Invasión del esfenoides (cuerpo, alas mayor y menor) — Invasión limitada del seno cavernoso — Invasión cerebral limitada — Invasión limitada de la fosa infratemporal — Invasión superficial de la nasofaringe — Invasión extendida a los tejidos cutáneos de la cara

— inmediato o quirúrgico, en caso de observarse antes de la operación;
— provisional o transitorio, 1 semana después de la operación;
— definitivo o de uso, 2 o 3 meses después de la cirugía.

Obturador inmediato o quirúrgico

Este dispositivo, realizado antes de la operación y colocado al finalizar ésta, exige una absoluta coordinación entre el cirujano y el protesista maxilofacial. A partir de una impresión maxilar, el molde es modificado según la futura operación y las directivas del cirujano. Este modelo, así retocado, permitirá realizar una placa palatina, provista o no de grapas, dependiendo de la dentadura del paciente; la placa palatina está destinada a sostener el futuro recubrimiento obturador. Éste, realizado al acabar la operación, generalmente de silicona, permitirá rellenar la abertura hecha por el cirujano y proteger el injerto y la herida; reduce en gran medida el riesgo de infección secundaria y contribuye igualmente a reducir el tiempo de hospitalización. Por último, esta prótesis va a formar una separación entre cavidad bucal y nasal, devolviendo al paciente una alimentación y una voz normales.

Obturador provisional o transitorio

Realizado una semana después de la operación, reemplaza al obturador inmediato o permite quitar la sonda de alimentación cuando el paciente no pudo recibir un obturador quirúrgico. Los dientes son los que garantizan la estabilización y la retención de la placa; el obturador penetra poco en la pérdida de sustancia. En caso de edentación, la placa obturadora se sujeta en la pérdida de sustancia. Gracias a la adición de producto de acondicionamiento tisular, tipo resina de endurecimiento retardado, se puede mejorar la oclusión del obturador, progresivamente. Podrán colocarse dientes anteriores en el obturador con fines estéticos; los dientes posteriores no se sustituyen para así evitar la carga oclusal en la región resecada, origen de un retraso de cicatrización. En caso de radioterapia postoperatoria, se verificará la absoluta impermeabilidad del obturador y la ausencia de traumatismo en los tejidos debilitados por la radioterapia.

Prótesis definitiva o de uso

Realizada de 2 a 3 meses después de la operación, tiene como objetivos ser estanca y permitir una fonación y masticación correctas, contribuir al soporte, el mantenimiento y la estabilidad de una prótesis estética y funcional; poder colocarse fácilmente, incluso si el paciente presenta una cierta limitación de la abertura bucal, y garantizar el sostén de las partes blandas que han perdido su armazón óseo. La presencia de dientes o de implantes facilita considerablemente el mantenimiento y estabilización de la construcción protésica. En el paciente edentado, hay que sostenerse en la pérdida de sustancia, utilizando lo mejor posible los rebordes óseos, bridas y otros puntos de sujeción. La obturación puede ser rígida y estar adosada a la prótesis dental; se utiliza un implante hueco para aligerarlo al máximo. También puede ser flexible, realizado en elastómero de silicona, independiente de la prótesis dental y unida a ella por un sistema de ligaduras o imanes.

Epítesis

La epítesis representa un medio aceptable para reemplazar una pérdida de sustancia cutánea o un órgano como el ojo o la nariz. Puede evitar recurrir a colgajos de reconstrucción raramente estéticos y que pueden ocultar una recidiva neoplásica. La epítesis es una pieza de silicona, coloreada y maquillada para integrarse lo mejor posible a la cara que se fija con adhesivo o mediante un sistema de implantes. El anclaje con integración ósea de la epítesis sería el medio ideal pero se enfrenta a la mala calidad del hueso maxilar superior, poco propicio a la integración ósea, y sobre todo a la irradiación postoperatoria, que obliga a recurrir a la oxigenoterapia hiperbárica pre y postanclaje para mejorar la calidad de la fijación. En todos los casos, prótesis y epítesis mejoran la comodidad funcional y estética del paciente y le ayudan a aceptar una mutilación.

CONTROL DESPUÉS DE TRATAMIENTO

Se basa en la endoscopia y sobre todo, en los medios de diagnóstico por imágenes, ya que una recidiva tumoral puede no aparecer en la endoscopia, en particular en la fosa anterior de la base del cráneo. Se aconseja realizar un escáner precoz, 2 meses después de la radioterapia, para cartografiar las estructuras óseas conservadas y una RM regular, por lo menos una por año, cualquiera que sea el tumor.

Formas típicas

EPIDEMIOLOGÍA DE LAS DOS FORMAS MÁS FRECUENTES: CARCINOMA EPIDERMOIDE DEL SENO MAXILAR Y ADENOCARCINOMA DEL ETMOIDES

Datos generales

En Francia, la incidencia de los cánceres etmoidomaxilares es baja, estimada en menos de un caso por cada 100 000 habitantes y por año. Estos cánceres son los menos frecuentes de los cánceres de las VADS, representando apenas el 5 % aproximadamente. Son más frecuentes en el hombre, siendo la relación hombres-mujeres de 2/1. Esto constituye una diferencia particularmente significativa con respecto al conjunto de los demás tumores otorrinolaringológicos en los que la lesión masculina sobrepasa a menudo el 95 %. El adenocarcinoma se encuentra más a menudo en el hombre y el carcinoma epidermoide en la mujer [64]. Todas las edades están representadas, situándose en promedio alrededor de los 60 años [37, 42, 64]. La edad promedio de los adenocarcinomas es menos elevada que la de los carcinomas epidermoides [35, 42]. La incidencia de estos cánceres es mayor en algunas regiones de países extranjeros (Japón, Nigeria), alcanzando de 2 a 3 por cada 100 000 habitantes por año [43]. En Francia no se ha podido probar ningún factor geográfico. La cantidad de adenocarcinomas en las series francesas es superior al de otras series extranjeras, diferencia que se debe, más bien, a las condiciones del ejercicio profesional que a factores geográficos. No hay ningún factor genético implicado en la evolución de estas lesiones.

Antecedentes otorrinolaringológicos

Los antecedentes rinosinusales benignos, como alergia, poliposis, sinusitis crónica, traumatismos, cirugía facial y radioterapia, han sido mencionados durante mucho tiempo sin que se haya demostrado ninguna relación directa. Estudios recientes de casos y controles confirman estas presunciones, incluso si los riesgos relativos son poco elevados, con un promedio de alrededor de 2 a 3 [16, 64]. Estos antecedentes parecen más bien asociados al carcinoma epidermoide. La hipótesis avanzada es una reacción mucosa a una agresión física o química externa que conduce a una displasia y luego a una transformación maligna. La displasia fibrosa, frecuente a nivel del maxilar superior, y la enfermedad de Paget, pueden constituir terrenos que favorecen una degeneración más bien sarcomatosa, aún más cuando existen antecedentes de irradiación.

Factores tóxicos y profesionales

Mientras que Lund [43], citando a Roush, atribuye un tipo histológico de cáncer a un tóxico, los factores tóxicos y profesionales parecen poder engendrar indistintamente un carcinoma epidermoide o un adenocarcinoma, pero con un riesgo relativo variable. Numerosos estudios confirman la ausencia de correlación significativa de estos cánceres con la intoxicación por alcohol y tabaco [16].

Madera

La responsabilidad de la madera en la génesis de los cánceres nasosinusales ha sido probada [37]. El serrín tiene una doble acción:

— física: las partículas más finas (1 a 10 µm) permanecen durante mucho tiempo en suspensión en el aire, sobre todo en talleres cerrados y mal ventilados. Son responsables de una irritación mecánica de la mucosa de las células etmoidales más finas o de la parte anterior del cornete medio, lugar de origen frecuente de estos cánceres. Las maderas más rígidas, como las frondosas o las exóticas, liberan más partículas durante el pulido. Son las maderas incriminadas en los cánceres del etmoides;

— química: los taninos, abundantes en las maderas frondosas y exóticas precipitan las proteínas y perturban el metabolismo celular.

Esta doble acción fisicoquímica conduce muy a menudo el desarrollo de un adenocarcinoma etmoidal. Este riesgo sería de 500 a 800 veces más importante en los trabajadores de la madera que en la población general y aumentaría con la duración y la intensidad de la exposición [35, 54]. Asimismo, el trabajo de la madera aumentaría también los riesgos de desarrollo de carcinomas epidermoides, volviéndolos 20 veces mayores que en la población general [35, 54]. Algunas colas utilizadas en ebanistería y sustancias químicas que emanan de la madera quemada (3-4 benzopireno) pueden ser responsables. Las resinosas, menos ricas en taninos y que liberan partículas más grandes durante el pulido, comportan más esencias aromáticas y producirían más bien carcinomas epidermoides [21]. El cáncer nasosinusal en el trabajador de la madera es reconocido como enfermedad profesional en algunos países.

Níquel y cromo

Demostrada desde hace tiempo, la toxicidad industrial del níquel y del cromo es menor actualmente por las medidas de protección tomadas.

Cuero

Por analogía con la madera, el cuero es rico en taninos y los trabajadores del cuero, de pieles animales y de zapatos están expuestos al riesgo de cáncer nasosinusal.

Otros tóxicos

El formaldehído no posee toxicidad propia pero parece potenciar el efecto carcinógeno de la madera [42]. Estarían también implicados los mineros del carbón, los agricultores, los panaderos-pasteleros, el personal de la industria textil, de la construcción y de la industria agroalimentaria [42, 64].

Papilomas invertidos y cáncer

Los papilomas invertidos o schneiderianos son tumores papilomatosos endofíticos benignos, caracterizados por su capacidad de destrucción, su reputación de recidivar después de exéresis incompleta, su posibilidad de degeneración o de asociación con un auténtico carcinoma. Su localización preferente se sitúa en la pared externa de las fosas nasales; la destrucción no tiene carácter negativo al contrario que una lesión orbitaria o que una extensión intracraneal que confirma, muy a menudo, la presencia de un carcinoma asociado. Su patogenia no está establecida. La hipótesis viral propuesta (*human papilloma virus* [hPV]) no está confirmada. El diagnóstico se formula a partir de la histología clásica; el conjunto del tejido tumoral debe ser estudiado en cortes seriados. La membrana basal siempre se respeta y las atipias celulares son frecuentes en caso de papiloma invertido no degenerado. Los focos displásicos iniciales, el número de recidivas o la irradiación anterior no parecen estar relacionados con los riesgos de transformación maligna que provoca siempre un carcinoma epidermoide [66, 80]. Esta transformación maligna siempre es difícil de confirmar y divide a los autores, ya que la presencia simultánea de un papiloma invertido y de un carcinoma epidermoide durante el primer examen es clásica. Las grandes series dan cifras comprendidas entre el 4 y el 20 % [80] de evolución maligna, a veces tardía, lo que impone un control prolongado. El tratamiento de los papilomas invertidos es exclusivamente quirúrgico. La exéresis, realizada por vía endoscópica para las pequeñas lesiones localizadas y bien accesibles, por manos experimentadas, o por vía externa generalmente, debe ser amplia, limitando así los riesgos de recidiva (inferiores al 13 %) [50]. Se impone una radioterapia complementaria en caso de carcinoma asociado.

CARCINOMA EPIDERMOIDE DEL SENO MAXILAR

Es el más frecuente de los cánceres de las CNS. El seno maxilar se ve afectado de forma aislada o en asociación con el etmoides en cerca del 80 % de los casos, según Rice y Lund [43, 63]. Desde el punto de vista clínico, el modo de revelación no presenta ninguna originalidad. Además de la obstrucción nasal observada a menudo, Rice [63] señala una tumefacción (80 % de los casos), una infiltración cutánea o mucosa y dolores (60 % de los casos), epistaxis y ulceraciones (del 40 al 50 % de los casos). Otros signos clínicos, más raros, pueden desde un principio considerarse como factores pronósticos negativos pues reflejan una extensión tumoral: trismo, anomalías oftalmológicas (20 % de los casos), afección de las ramas del V. Las adenopatías iniciales se aprecian en el 7 al 15 % de los casos [43, 66, 71], siendo los carcinomas epidermoides un poco más linfófilos que la mayoría de los demás tumores. La lesión de la infraestructura o de la piel aumenta los riesgos de lesión ganglionar. Las metástasis a distancia son raras y suelen aparecer consecutivamente al fracaso local del tratamiento. Desde el punto de vista histológico, los carcinomas epidermoides se desarrollan a partir de la mucosa cilíndrica respiratoria que ha sufrido una metaplasia escamosa. Generalmente no presentan dificultades diagnósticas y no necesitan ninguna técnica particular, salvo, a veces, para distinguir un carcinoma epidermoide poco diferenciado de un carcinoma indiferenciado. Los carcinomas epidermoides se clasifican según la actividad mitótica y el grado de diferenciación, basado en la presencia de queratina y de puentes intercelulares. La mayoría de los car-

cinomas epidermoides se clasifican como carcinomas epidermoides bien diferenciados, medianamente diferenciados y poco diferenciados. Más raros son los carcinomas epidermoides verrugosos, los carcinomas de células fusiformes o carcinosarcomas y los pseudosarcomas o carcinomas de estroma sarcomatoide, lesiones muy agresivas, los carcinomas de transición, que no queratinizan, y cuya proliferación se hace a expensas de las células basales. El interés de estas variedades histológicas se basaría en su valor pronóstico diferente [43, 78].

Estrategias terapéuticas

En los últimos 30 años pocas cosas han cambiado en el tratamiento de estos cánceres, que en la actualidad siguen teniendo mal pronóstico. La baja incidencia de los carcinomas epidermoides del seno maxilar y la publicación de series heterogéneas (diferentes localizaciones y diferentes histologías mezcladas) hacen que cualquier comparación sea difícil. Los progresos terapéuticos provendrán de estudios prospectivos.

Tumores T1-T2

El tratamiento de referencia puede ser quirúrgico o radioterapéutico. La cirugía requiere una resección amplia y, si es posible, en bloque. El análisis de los márgenes es importante, dado que una exéresis límite o en zona tumoral necesita una radioterapia complementaria. La maxilectomía parcial por vía transfacial, adaptada según la localización tumoral, representa el tratamiento habitual. La supervivencia global a los 5 años está comprendida entre el 55 y el 70 % [43, 71], como promedio.

Tumores T3-T4

Los resultados obtenidos con cirugía sola y sobre todo con radioterapia aislada son decepcionantes, razón por la cual la mayoría de los autores, incluso sin confirmación científica, asocian cirugía y radioterapia [43, 63, 69, 71, 78]. La elección entre radioterapia pre o postoperatoria depende de las diferentes escuelas. Según algunos especialistas, la radioterapia preoperatoria podría autorizar un acto quirúrgico menos importante, principalmente a nivel orbitario [44], idea que otros contradicen [63]. En el postoperatorio, la radioterapia puede ser adaptada según resultados histológicos y, principalmente, según los límites de resección. El acto quirúrgico se determina por la localización y sobre todo por la extensión tumoral. Las principales opciones, maxilectomía mediana por paralateronasal o maxilectomía radical por Weber-Fergusson, vía mixta, se pueden asociar a una exenteración orbitaria en caso de necesidad, es decir, ante una clara invasión de la grasa orbitaria. Las exenteraciones orbitarias propuestas de principio, en caso de simple adhesión sobre la periórbita o en caso de infiltración moderada de ésta, no mejoran la supervivencia [43, 78]. Las frecuentes extensiones hacia la FIT, juzgadas antaño inoperables, pueden ser abordadas por Weber-Fergusson ampliada en el caso de las más anteriores, por asociación mandibulotomía-Weber-Fergusson, o por vía temporal. Las extensiones altas en el nivel anterior son más raras [28] y obedecen a los mismos principios quirúrgicos que los adenocarcinomas extendidos a este nivel. Las extensiones cutáneas ya no son obstáculos insalvables gracias a la utilización de colgajos cutáneos, miocutáneos o de epítesis.

La gravedad de estos cánceres hace que numerosos equipos tiendan a utilizar cada vez más la quimioterapia, con el objetivo de mejorar el control local y la supervivencia sin recidiva de estas voluminosas lesiones.

Zonas ganglionares

En caso de adenopatía palpable en un sujeto operable, se hace obligatorio el vaciado seguido de una radioterapia eventual según el análisis histológico: 50 Gy si N + sin ruptura capsular, 65 Gy si N + con ruptura capsular. En caso de adenopatía palpable en un sujeto inoperable, las zonas ganglionares se incluyen en el campo de irradiación. En ausencia de adenopatía, las decisiones son controvertidas. Un vaciado de principio parece excesivo. Al contrario, una radioterapia sobre los primeros grupos ganglionares, incluyendo las adenopatías retrofaríngeas en el plan del tratamiento mejoraría el control regional, factor pronóstico importante en la supervivencia [52]. Algunos sólo irradian en caso de forma histológica poco diferenciada [58].

Factores de pronóstico – Supervivencia

Todas las series muestran la importancia del control local en la supervivencia. Las recidivas locales son, de lejos, las mayores causas de fracaso terapéutico. La asociación radioquirúrgica parece ofrecer las mejores garantías de control local con una probable superioridad de la radioterapia preoperatoria [52], aún no confirmada. No obstante, como lo señalan Schwaab y Neal, el tratamiento combinado, al existir contraindicaciones locales o generales, sólo se efectúa una de cada dos o tres veces [52, 71]. El control local después de tratamiento radioquirúrgico varía según las series del 50 al 75 % [78] y la mayor parte de los fracasos locales aparecen al año siguiente al tratamiento, es decir, más pronto que para la mayoría de las demás histologías. La recidiva local precoz está asociada a un pronóstico muy mediocre (mediana de supervivencia: 6 meses) [71]. Los dos factores pronósticos señalados regularmente [52, 63, 78] son: el grado de diferenciación tumoral y la presencia de una adenopatía inicial. La supervivencia media a los 5 años para estas lesiones T3-T4 es del 25 al 30 % aproximadamente.

ADENOCARCINOMA DEL ETMOIDES [8, 9, 40, 51]

La localización preferente del adenocarcinoma es el etmoides, en el que representa más de la mitad de los tumores malignos. Alrededor del setenta por ciento de estos adenocarcinomas son cánceres debidos a la profesión, relacionados mayoritariamente con la madera. Esto explica, por lo menos en parte, el abrumador predominio masculino (menos del 10 % de mujeres). No parece existir de forma evidente un factor genético. Muy a menudo se describen casos familiares en las empresas familiares de carpintería. El papel de una infección crónica previa al tumor no está claro. Esta última puede ser sencillamente la manifestación de una disfunción nasosinusal consecutiva a la aspiración repetida de serrín.

Clínicamente, el adenocarcinoma tiene poca especificidad, sobresaliendo los signos rinológicos (90 %) y en segundo lugar los signos oftalmológicos.

Localmente, la evolución es sin duda lenta y sobre todo silenciosa o poco alarmante. Esto explica que el 60 al 80 % de estos tumores no sean diagnosticados hasta el estadio de osteólisis (estadio T3-T4 del IGR). Las adenopatías metastásicas sólo se hallan en el 5 % de los casos en el momento del diagnóstico y aproximadamente en el 10 % durante la evolución de los pacientes inicialmente N0. Las metástasis son, en general, tardías en la evolución y aparecen en algo más del 10 % de los pacientes (pulmón, hueso y cerebro principalmente).

En más del 90 % de los casos, se trata de adenocarcinomas bien diferenciados; fácilmente identificables con microscopia óptica. Otros casos son formas poco diferenciadas que requieren técnicas inmunohistoquímicas para su diagnóstico.

Diagnóstico por imágenes

El diagnóstico por imágenes de los adenocarcinomas no es nada específico. La localización concierne en más del 90 % al etmoides. Puede ser entonces limitada, unilateral (40 %), a veces únicamente anterior o más raramente posterior. La invasión de la órbita se presenta en cerca del 40 % de los casos

pero, muy a menudo, se limita a una lisis de la lámina papirácea. Se observa una lisis de la lámina cribosa en el 20 % de los casos. El esfenoides está afectado en el 25 % de los casos, la base del cráneo y el cavum están afectados, cada uno, en el 10 % de los casos.

Tratamiento

Desde el punto de vista terapéutico, la asociación radioquirúrgica parece ser la regla; la quimioterapia neoadyuvante no ha demostrado, por el momento, sus ventajas. La mayoría de los autores señalan la superioridad de la asociación radioquirúrgica con respecto a la cirugía aislada, la cual, de todos modos, siempre es superior a la radioterapia aislada. De hecho, la radioterapia sólo tiene ventaja después de una exéresis quirúrgica macroscópicamente perfecta. Ésta puede realizarse mediante un doble acceso transfacial y subfrontal. En esta situación, no existe contraindicación a una radioterapia complementaria ante la reconstrucción del nivel anterior a condición de renunciar a las reconstrucciones con fragmento óseo «seco». Una transferencia ósea vascularizada en zona parietal representa una alternativa «lujosa» a un procedimiento mucho más simple e igualmente fiable: la reconstrucción con una lámina de grasa subcutánea abdominal.

Evolución

Las recidivas locales, principalmente etmoidales y orbitarias y basicraneales, son responsables del 55 al 60 % de los decesos, a veces tras una o varias recidivas, las cuales son precoces en dos tercios de los casos (antes de 18 meses) y presentan el problema de un mal control quirúrgico local, factor de mal pronóstico. Otras recidivas pueden ser muy tardías, incluso más allá de los 10 años, presentando el problema de una segunda localización.

La supervivencia global después del tratamiento es del 90 % al año, y del 40 al 45 % a los 5 años. El factor pronóstico predominante está representado por la calidad de la exéresis quirúrgica inicial del tumor. No obstante, a pesar de recurrirse más frecuentemente de los accesos mixtos y a los perfeccionamientos técnicos, más de la mitad de los tumores son descubiertos en estadios muy avanzados (osteólisis extensa), lo cual agrava considerablemente el pronóstico. La clave de un mejor pronóstico reside en un diagnóstico precoz, que debe ser sistemático en los sujetos expuestos profesionalmente.

ESTESIONEUROMA OLFATIVO

Desde la descripción inicial de Berger en 1924, la terminología utilizada para definir esta lesión es diversa, siendo denominada estesioneuroepitelioma, estesioneurocitoma, estesioneuroblastoma. La denominación estesioneuroma olfativo parece admitida hoy en día. Una forma particular de carcinoma neuroendocrino, variante de la forma principal por su tropismo glandular está integrada, según los autores, a los estesioneuromas olfativos [32] o considerada como una entidad en sí misma [2]. No obstante, esta última hipótesis es difícil de confirmar teniendo en cuenta la escasa cantidad de casos en las series publicadas [2]. Los autores integran aquí los carcinomas neuroendocrinos en los estesioneuromas olfativos sin diferenciarlos.

Epidemiología

El estesioneuroma olfativo es un tumor raro, que representa el 1,2 % de los tumores malignos y del 2 al 5 % del conjunto de los tumores nasales. El incremento de los casos publicados estos últimos años corresponde más bien a la mejora de las posibilidades diagnósticas que al aumento de frecuencia de la enfermedad. El origen lesional se sitúa a nivel del epitelio olfativo, lo que explica el desarrollo tumoral en la parte superior de las fosas nasales y la frecuente extensión intracraneal. Se describen sitios de origen atípicos: parte inferior del tabique, cavum, seno maxilar, en relación con heterotopias de la mucosa olfativa. Los estesioneuromas olfativos pueden aparecer a cualquier edad, desde algunos meses de vida hasta los 90 años. La edad promedio es de 40 a 50 años [22, 82]. Según las series, se señala una ligera preponderancia masculina o femenina [34, 82]. No se evidencia ningún factor étnico ni genético. El papel de carcinógenos tales como el asbesto o las nitrosaminas ha sido mencionado pero nunca confirmado [34].

Clínica

El intervalo entre la aparición de los signos y el diagnóstico es generalmente más corto que el observado en los tumores del seno maxilar, lo cual no mejora el pronóstico [22]. Los signos clínicos rinológicos, esencialmente la obstrucción nasal y la epistaxis, se señalan en el 75 % de los casos y explican el diagnóstico relativamente precoz y la mayor proporción de lesiones T1-T2 en los estesioneuromas olfativos que en los tumores etmoidomaxilares [2, 22]. Otros signos clínicos están representados por la anosmia (20 % de los casos) y los dolores (20 % de los casos) [22]. Los signos oftálmicos se señalan en el 25 al 30 % de las series [22, 34, 82]. Los signos neurológicos, dolores, síndrome frontal e hipertensión intracraneal, son más raros e inferiores al 10 % de los casos. No obstante, la extensión tumoral intracraneal es más frecuente, descrita en el 30 al 40 % de los casos y puesta de manifiesto a través de los medios de diagnóstico por imágenes [34]. Las lesiones del cavum y de la FIT son mucho más raras. Las adenopatías cervicales y las metástasis a distancia en el momento del diagnóstico se observan respectivamente en el 10 al 15 % y el 5 al 10 % de los casos, respectivamente, cifras sensiblemente más elevadas que para la mayoría de los demás tumores malignos nasosinusales. A lo largo de la evolución son frecuentes las recidivas locales o regionales (60 %) y a distancia (35 al 40 %), sobre todo a nivel óseo y pulmonar [2, 22, 34, 67]. A veces se recomienda la realización de una gammagrafía ósea inicial [82], sobre todo en caso de adenopatía palpable. Los exámenes bioquímicos no tienen ninguna especificidad.

Anatomopatología

El aspecto macroscópico del estesioneuroma olfativo no es específico y consiste en una masa granulosa, de color gris rojo, a menudo hemorrágica, sésil o pediculada, implantada a nivel del techo de la fosa nasal. Son posibles las ulceraciones en superficie. La biopsia permite, no sólo un estudio con microscopia óptica, que hace pensar en el diagnóstico, sino también estudios indispensables con microscopia electrónica e inmunohistoquímicos, que confirman el diagnóstico. El análisis histológico extemporáneo tiene poco valor.

Aspecto en histología estándar

Se piensa en ese diagnóstico ante la presencia de grupos celulares de arquitectura particular (conjuntos compactos, en forma de roseta). El criterio más importante es la presencia de neurofibrillas entre las células.

Microscopia electrónica

Tres características fundamentales pueden confirmar el origen neurosensorial y aportar la certeza diagnóstica: las granos neurosecretores, las prolongaciones citoplasmáticas, y los neurofilamentos y neurotúbulos.

Immunohistoquímica

Ha sustituido los métodos histoquímicos clásicos que utilizaban las coloraciones. No existe marcador específico de los

estesioneuromas olfativos pero sí un perfil evocador que subraya la doble diferenciación de estas lesiones; los anticuerpos utilizados son marcadores neuroendocrinos y epiteliales: anticuerpos anti-NSE (enolasa neuronal específica), antiproteína S 100, anticromogranina, antiqueratina. Los marcadores inmunológicos permiten también el diagnóstico diferencial con el rabdomiosarcoma (antimioglobina), el melanoma (antimelanina), el linfoma (anticuerpos B y T), y el carcinoma indiferenciado de la nasofaringe (test ACIF).

Radiología

La TC aporta información sobre la osteólisis y a veces puede mostrar calcificaciones invisibles en la RM. La RM aporta datos superiores a la TC pero ninguna permite confirmar el diagnóstico de estesioneuroma olfativo. La clásica clasificación de Kadish que distingue las localizaciones intranasales, intranasosinusales y extranasosinusales, mostraba una supervivencia dependiente del estadio. Dulguerov [22] seguido por otros equipos [2], propone una nueva clasificación, más precisa, basada en la clasificación TNM y que utiliza TC y RM para determinar la extensión:

— T1: tumor nasal y/o sinusal (salvo esfenoides) que deja un espacio aéreo entre el tumor y la lámina cribosa;

— T2: tumor en contacto con la lámina cribosa, que incluso la erosiona, y/o tumor del esfenoides;

— T3: tumor intracraneal extradural y/o lesión orbitaria:

— T4: tumor intracraneal intradural.

Esta clasificación es interesante pues guía la vía de acceso quirúrgico.

Tratamiento

Cualquiera que sea el estadio tumoral, el tratamiento de elección de todo estesioneuroma olfativo debe asociar cirugía y radioterapia externa, realizada antes o después de la exéresis quirúrgica. Los grados de control local después de cirugía exclusiva o radioterapia aislada son claramente inferiores a la asociación radioquirúrgica [22, 38, 43]. Desde el punto de vista quirúrgico, los resultados presentan claramente la superioridad de las vías mixtas comparadas con las vías transfaciales [22, 43, 82]. Sólo algunas lesiones T1 pueden ser abordadas por vía baja aislada, pero nunca sin haber previsto un acceso neuroquirúrgico asociado en caso de imprevisto quirúrgico. La quimioterapia sólo se debe proponer ante tumores muy evolucionados, que alcanzan el cerebro o el seno cavernoso, o metastásicos desde un principio, antes de una radioterapia. En tal caso, una buena respuesta terapéutica puede llevar a discutir un acto quirúrgico [2, 38]. El tratamiento de las zonas ganglionares, quirúrgico o radioterapéutico, es inútil en ausencia de adenopatía.

Pronóstico - Evolución

Los principales factores pronósticos están representados por el estadio tumoral y sobre todo por la lesión cerebral, y la presencia de una adenopatía o de una extensión a distancia en el momento del diagnóstico [22, 82]. La edad superior a 50 años y el sexo femenino serían también negativos [22]. Los protocolos actuales obtienen una supervivencia global a los 5 años de aproximadamente el 80 e incluso el 90 % [22, 38]. La supervivencia está estrechamente ligada al control local que depende claramente de la asociación vía mixta y radioterapia. Pueden aparecer recidivas locorregionales o metástasis largo tiempo después del tratamiento inicial e implican un control prolongado. El interés de la quimioterapia ha quedado establecido en las situaciones de recidivas locorregionales o de evolución metastásica, pero aún no ha sido confirmado como tratamiento neoadyuvante.

Consideraciones especiales

TUMORES MALIGNOS DE LAS CAVIDADES NASOSINUSALES DEL NIÑO

La primera particularidad de los tumores malignos de las CNS del niño es histológica, con una mayoría de rabdomiosarcomas (49 %) después los LMNH (27 %) y el resto está representado por diversos sarcomas y algunos estesioneuroblastomas. El crecimiento tumoral es rápido y las manifestaciones clínicas a nivel nasosinusal se vuelven «más rápidamente aparatosas» que en el adulto. La TC y la RM necesitan una anestesia general; la toma en espiral reduce el tiempo del examen TC. También los exámenes endoscópico y biópsico se realizan bajo anestesia general. Es absolutamente necesario conservar un fragmento fresco de la muestra para realizar las técnicas de biología molecular y de inmunohistoquímica. De una manera general, el tratamiento se basa casi exclusivamente en la quimioterapia, incluso en la radioterapia.

El rabdomiosarcoma embrionario es el tipo histológico predominante en el niño, con una edad promedio de 5 años. La localización en las CNS representa del 7 al 16 % de los rabdomiosarcomas [14, 17]. Del 7 al 10 % [10] de estos rabdomiosarcomas son metastásticos en el momento del diagnóstico, con localizaciones principalmente pulmonares, óseas y medulares. Las adenopatías metastáticas se aprecian en el 5 % de los casos [70]. El análisis preterapéutico consta de: radiografía pulmonar y del esqueleto, gammagrafía ósea, citología de médula ósea y del líquido cefalorraquídeo (LCR). El peor factor pronóstico, antes que la forma histológica, es la lesión meníngea. Los protocolos terapéuticos aún están en evolución (poliquimioterapia) con pronósticos en mejoría (supervivencia superior al 50 % a los 3 años) [43].

El linfoma de las CNS representa el 21 % [14] de los linfomas del niño. Se trata de linfomas de alto grado de malignidad, siempre difusos, a diferencia de los de los adultos, que habitualmente son linfoblásticos [70]; dos tercios están representados por el linfoma de Burkitt. La edad promedio de aparición es de 7 a 8 años, con predominio masculino (3/1). El crecimiento local es muy rápido y el riesgo de diseminación a distancia, importante (médula ósea y meninges). El análisis preterapéutico comprende: mielograma, citología del LCR, serología EBV y TC abdominotorácica. Los resultados terapéuticos de estas formas generalmente son buenos, con una supervivencia superior al 70 % a los 5 años [43].

TUMORES MALIGNOS DE LAS CAVIDADES NASOSINUSALES Y SÍNDROME DE INMUNODEFICIENCIA ADQUIRIDA (SIDA)

Los pacientes con SIDA tienen un riesgo notable de desarrollar un sarcoma de Kaposi o un LMNH, en particular de localización nasosinusal. Además, estos mismos pacientes están expuestos a las sinusitis infecciosas, en particular fúngicas, que en las imágenes presentan un aspecto pseudotumoral. Por último, estas afecciones micóticas pueden tomar un perfil clínico pseudotumoral con un pronóstico a menudo sombrío (mucormicosis).

Conclusión

Como es habitual en cancerología, la cirugía siempre tiene un límite. Los progresos en el tratamiento de los cánceres de las CNS estarán representados por la prevención de las enfermedades profesionales, por la mayor precocidad del diagnóstico, mediante una radiología más precisa, y por la radioterapia y la quimioterapia, cuya eficacia y modalidad de utilización sólo podrán ser demostradas por medio de estudios prospectivos bien estructurados.

Cualquier referencia a este artículo debe incluir la mención del artículo original: Simon C, Toussaint B et Coffinet L. Tumeurs malignes des cavités nasales et paranasales. Encycl Méd Chir (Editions Scientifiques et Médicales Elsevier SAS, Paris, tous droits réservés), Oto-rhino-laryngologie, 20-405-A-10, 1997, 20 p.

Bibliografía

[1] Ahmadi J, Hinton DR, Segall HD. Dural invasion by craniofacial neoplasms : MR imaging and histopathologic evaluation. *Radiology* 1993 ; 188 : 747-749

[2] Austin JR, Cebrun H, Kershisnik MM et al. Olfactory neuroblastoma and neuroendocrine carcinoma of the anterior skull base : treatment results at the MD Anderson Cancer Center. *Skull Base Surg* 1996 ; 6 : 18

[3] Barthelemy I, Coustal B, Michelet V, Pinsolle J, Siberchicot-Caix P. Traitement des sarcomes osseux primitifs des maxillaires. *Rev Stomatol Chir Maxillofac* 1994 ; 95 : 302-305

[4] Batsakis JG. Pathology of tumors of the nasal cavity and paranasal sinuses. In : Thawley SE, Panje WR eds. Comprehensive management of head and neck tumors. Philadelphia : WB Saunders, 1987 : 327-343

[5] Bebear JP, Bagot D'arc M. L'ethmoïdectomie totale par voie mixte : frontale, extradurale et paralatéronasale. *Rev Laryngol Otol Rhinol* 1982 ; 103 : 179-188

[6] Bebear JP, Darrouzet V, Gharbi F. Chirurgie des tumeurs sinusiennes. Encycl Med Chir (Elsevier, Paris). Techniques chirurgicales, Tête et Cou, 46-170. 1993 : 13 p

[7] Bessede JP, Orsel S, Chassagnac F, Deguine O, Vergnolles P, Sauvage JP. Le bilan d'extension des tumeurs malignes des fosses nasales et des sinus, l'histologie et la chirurgie classique. *Rev Laryngol Otol Rhinol* 1986 ; 107 : 365-370

[8] Beurton R. Contribution à l'étude des adénocarcinomes de l'ethmoïde ; à propos d'une série de 110 cas de cancers du massif facial [thèse]. Nancy I, 1986 : 291 p

[9] Beust L. Les tumeurs malignes ethmoïdo-maxillaires : contribution des moyens diagnostiques et thérapeutiques récents à propos de 102 cas [thèse]. Rennes, 1996 : 134 p

[10] Björk-Eriksson T, Mercke C, Petruson B, Ekholm S. Potential impact on tumor control and organ preservation with cisplatin and 5-fluorouracil for patients with advanced tumors of the paranasal sinuses and nasal fossa. A prospective pilot study. *Cancer* 1992 ; 70 : 2615-2620

[11] Bourjat P, Veillon F. Imagerie radioogique tête et cou. Paris : Vigot, 1995 : 163-239, 507-513

[12] Brasnu D, Laccoureye O, Bassot V, Laccourreye L, Naudo P, Roux FX. Cisplatin based neoadjuvant chemotherapy and combined resection for ethmoid sinusadenocarcinoma reaching and/or invading the skull base. *Arch Otolaryngol Head Neck Surg* 1996 ; 122 : 765-768

[13] Buchholz TA, Shimotakamara SG, Weymuller EA, Laramore GE, Griffin TW. Neutron radiotherapy for adenoïd cystic carcinoma of the head and neck. *Arch Otolaryngol Head Neck Surg* 1993 ; 119 : 747-752

[14] Cachin Y, Schwaab G. Les tumeurs malignes cervico-faciales de l'enfant. In : Leroux-Robert J, Bourguet J eds. Les tumeurs cervico-faciales de l'enfant. Paris : Masson, 1978 : 29-36

[15] Callender TA, Weber RS, Jajan N, Benjamin R, Zaher M, Wolf P et al. Rhabdomyosarcoma of the nose and paranasal sinuses in adults and children. *Arch Otolaryngol Head Neck Surg* 1995 ; 112 : 252-257

[16] Casal-Laréo AC, Luce D, Leclerc A, Rodriguez J, Brugere J. History of previous nasal diseases and sinonasal cancer : a case-control study. *Laryngoscope* 1992 ; 102 : 439-442

[17] Cotton RT, Ballard ET, Going JA, Myer CM, Towbin RB, Wong KY. Tumors of the head and neck in children. In : Thawley SE, Panje WR eds. Comprehensive management of head and neck tumors. Philadelphia : WB Saunders, 1987 : 1770-1825

[18] David JM, Vericel R, Brunin F, Demard F, Banal A. Sarcomes squelettogènes du massif facial. À propos de 58 cas. In : Richard JM, Guerrier Y eds. Les tumeurs du massif facial supérieur. Actualités de carcinologie cervico-faciale. Paris : Masson, 1991 : 119-125

[19] Deutsch BD, Levine PA, Stewart FM, Frierson HF. Sinonasal undifferentiated carcinoma : a ray of hope. *Otolaryngol Head Neck Surg* 1993 108 : 697-700

[20] Donald PJ. Tumors of the nasal cavity and paranasal sinuses. Surgical evalutation. In ; Thawley SE, Panje WR eds. Comprehensive management of head and neck tumors. Philadelphia : WB Saunders, 1987 : 304-326

[21] Drettner B, Wilhelmsson B, Lundh B. Experimental studies on carcinogenesis in the nasal mucosa. *Acta Otolaryngol* 1985 ; 99 : 205-207

[22] Dulguerov P, Calcaterra T. Esthesioneuroblastoma : the UCLA experience 1970-1990. *Laryngoscope* 1992 ; 102 : 843-849

[23] Eden BV, Debo RF, Larner JM, Kelly MD, Levine PA, Stewart FM et al. Esthésioneuroblastoma. Long term outcome and patterns of failure. The university of Virginia experience. *Cancer* 1994 ; 73 : 2556-2562

[24] Hamaker RC, Conley JJ. Immediate rehabilitation of the orbit following radical exenteration. *Plast Reconstr Surg Head Neck* 1977 ; 2 : 130-136

[25] Harrison DF. Problems in surgical management of neoplasms arising in the paranasal sinuses. *J Laryngol Otol* 1976 ; 90 : 68-74

[26] Hartley C. Post-irradiation leiomyosarcoma of the maxilla. *J Laryngol Otol* 1993 ; 107 : 1082-1085

[27] Isaacs RS, Donald PJ. Sphenoïd and sellar tumors. *Otolaryngol Clin North Am* 1995 ; 28 : 1191-1229

[28] Iwahara K, Yamazaki T, Okudera H. Surgery for a recurrent maxillary carcinome with intracranial invasion. *J Oral Maxillofac Surg* 1993 ; 51 : 940-944

[29] Jang GL, Kian Ang K, Peters LJ, Wendt CD, Oswald MJ, Goepfert H. Maxillary sinus carcinomas : natural history and results of postoperative radiothérapy. *Radiotherapy and Oncology* 1991 21 : 193-200

[30] Jiang GL, Tucker SL, Guttenberg R, Peters LJ, Morrison WH, Garden AS et al. Radiation-induced injury to the visual pathway. *Radiother Oncol* 1994 ; 30 : 17-25

[31] Kent SE, Majumdar B. Metastases of malignant disease of the nasal cavity and paranasal sinuses. *J Laryngol Otol* 1984 ; 98 : 471-475

[32] Kleinclaus I, Floquet J, Champigneulle J, Perrin C, Simon C, Vignaud JM. Les esthésioneuromes olfactifs. *Ann Pathol* 1993 ; 13 : 241-246

[33] Kraus DH, Sterman BM, Levine HL, Wood BG, Tucker HM, Lavertu P. Factors influencing survival in ethmoïd sinus cancer. *Arch Otolaryngol Head Neck Surg* 1992 ; 118 : 367-372

[34] Le Guillou C, Schwaab G, Marandas P et al. Esthésioneurome olfactif : présentation clinique et résultats thérapeutiques à propos de 45 cas observés à l'IGR de 1956 à 1986. *Ann Otolaryngol* 1987 ; 104 : 415-424

[35] Leclerc A, Martinez-Cortes M, Gerin M, Luce D, Brugere J. Sinonasal cancer and wood dust exposure : results from a case-control study. *Am J Epidemiol* 1994 ; 140 : 340-349

[36] Legent F, Perlemuter L, Vandenbrouck C. Cahiers d'anatomie ORL. Paris, Masson : 1981 : 125 p

[37] Leroux-Robert J. Les cancers de l'ethmoïde chez les travailleurs du bois. *Cah ORL* 1974 ; 9 : 585-594

[38] Levine PA, Debs RF, Meredith SC, Jane JA, Constable WC, Cantrell RW. Craniofacial resection at the university of Virginia (1976-1992) : survival analysis. *Head Neck* 1994 ; 16 : 574-577

[39] Levine PA, Frierson HF, Mills SE, Stewart FM, Fechner RF, Cantrell RW. Sinonasal undifferentiated carcinoma : a distinctic and highly aggresiv neoplasm. *Laryngoscope* 1987 ; 97 : 905-908

[40] Londero A, Laccourreye O, Chabardes E, Roux FX, Brasnu D, Laccourreye H. Tumeurs malignes de l'ethmoïde. À propos d'une série de 140 cas. In : Richard JM, Guerrier Y eds. Les tumeurs du massif facial supérieur ; actualités de carcinologie cervico-faciale. Paris : Masson, 1991 : 43-53

[41] Lorusso P, Tapazoglou E, Kish JA, Ensley JF, Cummings G, Kelly J et al. Chemotherapy for paranasal sinus carcinoma. A 10 years experience at Wayne State University. *Cancer* 1988 ; 62 : 1-5

[42] Luce D, Gerin M, Leclerc A, Morcet MF, Brugere J, Goldberb M. Sinonasal cancer and occupational exposure to formaldehyde and other substances. *Int J Cancer* 1993 ; 53 : 224-231

[43] Lund VJ, Howard DJ. Tumors of the paranasal sinuses. In : Gerschwin ME, Incaudo GA eds. Diseases of the sinuses. Totowa : Humana Press, 1996 : 291- 310

[44] McCary WS, Levine P. Management of the eye in the treatment of sinonasal cancers. *Otolaryngol Clin North Am* 1995 ; 28 : 1231-1238

[45] McCulloch TM, Makielski KH. Head and neck liposarcoma. A histopathological reevaluation of reported cases. *Arch Otolaryngol Head Neck Surg* 1992 ; 118 : 1045-1049

[46] Maniglia AJ, Phillips DA. Midfacial degloving for the management of nasal, sinus ans skull base neoplasms. *Otolaryngol Clin North Am* 1995 ; 28 : 1127-1143

[47] Mark RJ, Secarz JA, Tran L, Dodd LG, Selch M, Calcaterra TC. Osteogenis sarcoma of the head and neck. *Arch Otolaryngol Head Neck Surg* 1991 ; 117 : 761-766

[48] Marsot-Dupuch K, Meyer B, Chabolle F, Michel G. Intérêt et limites de l'IRM dans le bilan des tumeurs du massif facial. In : Richard JM, Guerrier Y eds. Les tumeurs du massif facial supérieur ; actualités de carcinologie cervico-faciale. Paris : Masson, 1991 : 9-22

[49] Miyaguchi M, Sakai SI, Takashima H, Hosokawa H. Lymph node and distant metastases in patients with sinonasal carcinoma. *J Laryngol Otol* 1995 ; 109 : 304-307

[50] Mosesson RE, Som PM. The radiographic evaluation of sinonasal tumors. *Otolaryngol Clin North Am* 1995 ; 28 : 1097-1115

[51] N'guyen KT. Les tumeurs malignes primitives des cavités ethmoïdo-maxillaires : à propos de 135 observations [thèse]. Lille, 1991 : 127 p

[52] Neal AJ, Habib F, Phil M, Hope-Stone HF. Carcinoma of maxillary antrum treated by preoperative radiotherapy or radical radiotherapy alone. *J Laryngol Otol* 1992 ; 106 : 1063-1066

[53] Niel CG, Van Santwoort JP, Van Sörnsen-de Koste JR, Nowak PJ, Levandag PC. Simulation accuracy in radiotherapy for maxillary sinus utmors. *Int J Radiat Oncol Biol Phys* 1995 ; 32 : 815-821

[54] Nunez F, Suarez C, Alvarez I, Losa JL, Barthe P, Fresno M. Sinonasal adenocarcinoma : epidemiological and clinico pathological study of 34 cases. *J Otolaryngol* 1993 ; 22 : 86-96

[55] Okada H, Murai M, Yamamoto H. Malignant fibrous histiocytoma of the maxillary sinus. *J Oral Maxillofac Surg* 1994 ; 52 : 1193-1197

[56] Panje WR, Moran WJ, Bostwick DG, Kitt VV. Angiosarcoma of the head and neck : review of 11 cases. *Laryngoscope* 1986 ; 96 : 1381-1384

[57] Panosian MS, Hengerer AS, Ryan CK. Chondrosarcoma of the maxilla. Pathologic quiz case 2. *Arch Otolaryngol Head Neck Surg* 1993 ; 119 : 246-250

[58] Parsons JT, Stringer SP, Mancuso AA, Million RR. Nasal cavity and paranasal sinuses. In : Million RR, Cassisi NJ eds. Management of head and neck cancer. A multidisciplinary approach. Philadelphia : JB Lippincott, 1994 : 551-598

[59] Pech A, Cannoni M, Triglia JM, Zanaret M, Thomassin JM. Cancers des fosses nasales et des cavités sinusiennes. In : Brugere J ed. Progrès en cancérologie. Cancers des voies aérodigestives supérieures. Paris, Doin : 1991 : 139-152

[60] Perrin C, Mariel PH, Czorny A. Les tumeurs malignes de l'ethmoïde. Encycl Med Chir (Elsevier, Paris). Oto-rhino-laryngologie, 20-405-C-10. 1987 : 14 p

[61] Pitman KT, Lassen LF. Pathologic quiz case 2 : sinonasal undifferentiated carcinoma. *Arch Otolaryngol Head Neck Surg* 1995 ; 121 : 1201-1203

[62] Portmann G, Retrouvey H. Le cancer du nez. Paris : Doin, 1927

[63] Rice DH, Stanley RB. Surgical therapy of nasal cavity, ethmoïd sinus and maxillary sinus tumors. In : Thawley SE, Panje WR eds. Comprehensive management of head and neck tumors. Philadelphia : WB Saunders, 1987 : 368-389

[64] Richard JM. Résultats de l'enquête prospective sur les carcinomes du massif facial. In : Richard JM, Guerrier Y eds. Les tumeurs du massif facial supérieur ; actualités de carcinologie cervico-faciale. Paris : Masson, 1991 : 23-28

[65] Roa W, Hazuka M, Sandler H, Martel M, Thornton A, Turrisi A et al. Results of primary and adjuvant CT-Based 3 dimensional radiotherapy for malignant tumor of paranasal sinuses. *Int J Radiat Oncol Biol Phys* 1994 ; 28 : 857-865

[66] Rosen A, Vokes EE, Scher N, Haraf D, Weichselbaum RR, Panje WR. Locoregionally advanced paranasal sinus carcinoma. Favorable survival with multimodality therapy. *Arch Otolaryngol Head Neck Surg* 1993 ; 119 : 743-746

[67] Roux FX, Brasnu D, Villavicencio R, Menard M, Bassot V, Devaux B. Les esthésioneuroblastomes. Une chimiothérapie préopératoire peut-elle améliorer le pronostic ? *Neurochirurgie* 1991 ; 37 : 248-252

[68] Ruaux C, Serrano E, Delisle MB, Pessey JJ. Papillomes inversés naso-sinusiens : à propos de 10 cas. *Ann Otolaryngol Chir Cervicofac* 1992 ; 109 : 294-302

[69] Sakata KI, Aoki Y, Karasawa K, Nakagawa K, Hasezawa K, Muta N et al. Analysis of the results of combined therapy for maxillary carcinoma. *Cancer* 1993 ; 71 : 2715-2722

[70] Schwaab G, Flamant F. Cancers ORL de l'enfant. In : Brugere J ed. Cancers des voies aérodigestives supérieures. Paris : Flammarion-Médecine-Science, 1987 : 468-488

[71] Schwaab G, Pontvert D, Guerrier B, David JM, Lefebvre JL, Vallicioni J et al. Bilan des carcinomes épidermoïdes des cavités nasosinusiennes. In : Richard JM, Guerrier Y eds. Les tumeurs du massif facial supérieur ; actualités de carcinologie cervico-faciale. Paris : Masson, 1991 : 169-174

[72] Shibuya H, Suzuki S, Horiuchi JI, Takagi M, Okuyama T, Suzuki H et al. Reappraisal of trimodal combination therapy for maxillary sinus carcinoma. *Cancer* 1982 ; 50 : 2790-2794

[73] Simpson RJ, Hoang KG, Hyams UF, Jarchow RC. Mucoepidermoïd carcinoma of the maxillary sinus. *Otolaryngol Head Neck Surg* 1988 ; 99 : 419-423

[74] Smith MC, Soames J. Fibrosarcoma of the ethmoïd. *J Laryngol Otol* 1989 ; 103 : 686-689

[75] Solomons ND, Stearns MP. View from beneath : pathology in focus hemangiosarcoma of the maxillary antrum. *J Laryngol Otol* 1990 ; 104 : 831-834

[76] Som PM. Sinonasal cavity. In : Som PM, Bergeron RT eds. Head and neck imaging. Saint-Louis : CV Mosby, 1991 : 51-276

[77] Som PM, Lawson W, Lidow MW.Simulated aggressive skull base erosion in response to benign sinonasal disease. *Radiology* 1991 ; 180 : 755-759

[78] Stern SJ, Geopfert H, Clayman G, Byers R, Ang KK, El Naggar AK et al. Squamous cell carcinoma fo the maxillary sinus. *Arch Otolaryngol Head Neck Surg* 1993 ; 119 : 964-969

[79] Stoll D, Dolivet G, Trojani M, Lagarde P, Ayerbe I. Carcinome indifférencié de l'ethmoïde : mise au point à propos de 8 cas. *Rev Laryngol Otol Rhinol* 1994 ; 115 : 101-105

[80] Stoll D, Dumon T, Darrouzet V. Papillomes inversés naso-sinusiens. Expérience de 49 cas. *Rev Soc Fr ORL* 1996 ; 36 : 53-56

[81] Vallicioni J, Rodriguez J, Buisset E, David JM, Bruchon Y, Banal A, Jausseraud M. Les mélanomes malins du massif facial. In : Richard JM, Guerrier Y eds. Les tumeurs du massif facial supérieur : actualités de carcinologie cervico-faciale. Paris : Masson, 1991 : 155-160

[82] Vie F, Rodriguez J, David JM, Vallicioni J, Schwaab G. Bilan des esthésioneuromes olfactifs. In : Richard JM, Guerrier Y eds. Les tumeurs du massif facial supérieur ; actualités de carcinologie cervico-faciale. Paris : Masson, 1991 : 145-149

[83] Wade PM, Smith RE, Johns ME. Response of esthesioneuroblastoma to chemotherapy. Report of five cases and review of the literature. *Cancer* 1984 ; 53 : 1036-1041

[84] Wang CC. Tumors of the nasal cavity and paranasal sinuses. In : Wang CC ed. Radiation therapy for head and neck neoplasms. New Yord : Wileyliss, 1996 : 290-311

[85] Weisman R. Lateral rhinotomy and medial maxillectomy. *Otolaryngol Clin North Am* 1995 ; 28 : 1145-1156

[86] Zamora RL, Harvey JE, Sessions DG, Spector JG, Spitznagel EL. Clinical classification and staging for primary malignancies of the maxillary antrum. *Laryngoscope* 1990 ; 100 : 1106-111